



Associazione Italiana di
Patologia Veterinaria

**DOCUMENTO DI STANDARDIZZAZIONE
DELLE LINEE GUIDA DIAGNOSTICHE E DI CODIFICA
DELLE LESIONI (malformative, iperplastiche, displastiche) E DEI TUMORI DI
EPIDERMIDE ED ANNESSI CUTANEI DEL CANE E DEL GATTO**

GRUPPO DI LAVORO (GdL)

GdL è composto da figure professionali con diverso background culturale-scientifico e che a diverso titolo si occupano di diagnostica oncologica veterinaria.

Coordinatrice:

Paola Roccabianca, Dipartimento di Medicina Veterinaria (DIMEVET)
Università degli Studi di Milano
Prof. Associato
Dipl. ECVP

Vice-Coordinatrice:

Chiara Brachelente, Dipartimento di Medicina Veterinaria (DIMEVET)
Università degli Studi di Perugia
Prof. Associato
Dipl. ECVP

Estensori:

Francesca Abramo, Dipartimento di Scienze Veterinarie (DSV)
Università degli Studi di Pisa
Prof. Associato

Barbara Bacci, Dipartimento di Medicina Veterinaria (DIMEVET)
Università degli Studi di Bologna.
Prof. Associato
Dipl. ECVP

Valeria Baldassarre, Dipartimento di Medicina Veterinaria e Produzioni Animali
Università degli Studi di Napoli Federico II,
Dottoranda Registro Tumori Animali
Laboratorio di analisi Veterinarie San Marco, Veggiano (PD)
Dipl. ECVP

Anna Maria Cantoni, Dipartimento di Scienze Medico Veterinarie
Università degli Studi di Parma
Prof. Associato

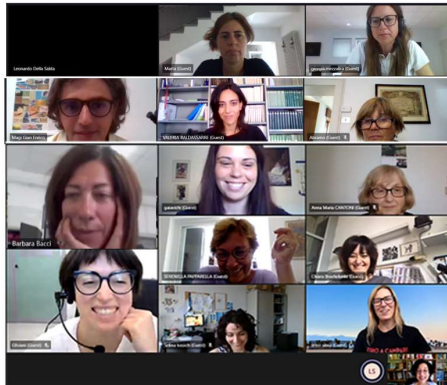Maria Ines Crescio, Istituto Zooprofilattico Sperimentale del Piemonte, Liguria e Valle
D'Aosta
Dirigente - Biostatistica Epidemiologia ed Analisi del Rischio

Silvia Ferro, Dipartimento di Biomedicina Comparata e
Alimentazione (BCA).
Università degli Studi di Padova.
Ricercatore universitario confermato

Greta Foiani, Istituto Zooprofilattico Sperimentale delle Venezie, Legnaro (PD)
Borsista Veterinario Laboratorio Istopatologia

Selina Iussich, Dipartimento di Scienze Veterinarie (DSV)
Università degli Studi di Torino
Prof. Associato

Gian Enrico Magi,	Scuola di Bioscienze e Medicina Veterinaria Università degli Studi di Camerino Prof. Associato Dipl. ECAAH
Giorgia Mezzalana,	Laboratorio Privato di Analisi Veterinarie "San Marco" Veggiano (PD) Libera professionista. Dipl. ECVP
Serenella Papparella,	Dipartimento di Medicina veterinaria e Produzioni Animali Università degli Studi di Napoli Federico II, Prof. Ordinario
Leonardo della Salda,	Facoltà di Medicina Veterinaria. Università degli Studi di Teramo. Prof. Ordinario Dipl. ECVP
Marta Vascellari,	Istituto Zooprofilattico Sperimentale delle Venezie, Legnaro (PD) Dirigente Veterinario Laboratorio Istopatologia
Gaia Vichi,	Laboratorio analisi veterinarie BiEsseA, scil animal care company Srl. Collaboratrice e Consulente Dipl. ECVP



0. PREMESSA

Il documento che presentiamo “Documento di standardizzazione delle linee guida e di codifica delle lesioni (iperplastiche, displastiche, malformative) e dei tumori di epidermide ed annessi cutanei del cane e del gatto” è frutto dell’attività svolta dal Gruppo di Lavoro (GdL) **"Patologi per la Standardizzazione Diagnostica e Codificazione dei Tumori Epidermici e degli Annessi"**. La costituzione del GdL è stata approvata dall’assemblea annuale dell’AIPVet nell’ambito del Convegno SISVET 2019 e definita nel mese di aprile 2020. Il GdL, partendo dalla recente classificazione CL Davis, ha steso il corrente documento di linee guida specifiche sulle neoplasie dell’epidermide e degli annessi del cane e del gatto le quali costituiscono una parte rilevante della patologia neoplastica. Il documento è stato elaborato allo scopo di:

1. uniformare il referto istopatologico e la diagnosi morfologica;

2. implementare i percorsi diagnostici e condividere i parametri prognostici relativi ai tumori epidermici e annessiali;
3. aggiornare le codifiche dei tumori comparandoli con l'*International Classification of Diseases for Oncology* (ICD-O) (World Health Organization - WHO, 2013) nell'uomo.

A. INTRODUZIONE

Il presente documento riassume le linee guida incluse nella Classificazione dei tumori Cutanei pubblicata nel fascicolo di Goldschmidt M. et al. Volume 1: Tumors of the Skin. In: *Surgical Pathology of Domestic Animals*, Matti Kiupel Ed., CL Davis Thompson Foundation, 2018.

Il documento deriva dal lavoro di analisi critica e stesura realizzato dal Gruppo AIPVET di Standardizzazione dei tumori cutanei in un periodo di 12 mesi tra maggio 2020 e luglio 2021.

Il gruppo di lavoro (GdL) si è prefisso di analizzare i contenuti descrittivi riguardanti tutte le entità neoplastiche e non neoplastiche incluse nel suddetto fascicolo e preparare un documento fruibile a tutti i membri dell'AIPVET. Il documento deriva da un iniziale lavoro organizzato inizialmente in sottogruppi e poi presentati al gruppo intero per il consenso.

Il documento identifica per ciascuna entità le parole chiave della descrizione (descrittori) fornendo linee guida per la diagnosi, informazioni sugli indicatori prognostici morfologici (quando presenti) e codici ICD-O (o SNOMED) al fine di promuovere l'omologazione della refertazione istologica dei tumori cutanei nei diversi ambiti di patologia diagnostica con lo scopo ultimo di promuovere la comunicazione tra patologi e possibilmente oncologi clinici.

Il lavoro di valutazione della classificazione ha evidenziato diverse criticità per alcune entità, che hanno portato alla stesura di un documento parallelo nel quale si elencano, inoltre, le discordanze rispetto ad altri testi di riferimento rilevanti sull'argomento (*Meuten D.J. e Gross T.L. et al.*). Sulla base dell'analisi del fascicolo e della esperienza dei componenti del gruppo, sono emersi possibili progetti di lavoro di gruppo riguardanti neoplasie che, seppure comuni, risultano prive di criteri diagnostici e prognostici (es.: carcinoma squamoso). Tale lavoro, integrato alla disamina della bibliografia più recente, è riassunto in un secondo documento che permetterà, ci auspichiamo, di creare gruppi di lavoro con il fine di raccogliere casistica utile a migliorare il raggiungimento della diagnosi e a definire, anche in Medicina Veterinaria, criteri prognostici per alcune delle entità critiche identificate.

A tal scopo il GdL, previa approvazione del comitato scientifico della nostra Associazione, intende coordinare la raccolta delle proposte ed individuare linee guida per raccogliere casistica mirata e dedicata a ciascun lavoro, inserendole di volta in volta come "avvisi di collaborazione" sul sito AIPVET.

Infine il GdL, sulla base del lavoro di disamina svolto, ha proceduto all'impostazione e alla definizione della metodologia per preparare un *Ring test* al fine di validare la classificazione dei tumori della cute della CL Davis. L'organizzazione dei lavori ed il documento risultante sono suddivisi in diverse sezioni e passaggi:

1. **Sezione B:** si propone un modello standard di refertazione delle neoplasie cutanee.
2. Si è proceduto alla analisi dei diversi capitoli seguendo l'ordine della pubblicazione Goldschmidt et al. Volume 1: Tumors of the Skin. In: *Surgical Pathology of Domestic Animals*, Matti Kiupel Ed., CL Davis Thompson Foundation, 2018.
3. **Sezione C:** sono state individuate le parole chiave (**descrittori**) e le **nozioni più importanti riferite a** riguardanti ciascuna entità patologica in modo da fornire precise indicazioni sui termini descrittivi specifici da inserire nella refertazione. Da questa operazione preliminare, che è stata divisa in

sottogruppi di lavoro, è emerso un documento in cui si propongono i seguenti campi: entità, codice ICD-O (o SNOMED), specie in cui l'entità è stata descritta, parole chiave "descrittori" e brevi frasi descrittive della morfologia, "concetti fondamentali" utili alla diagnosi, eventuali tecniche diagnostiche aggiuntive comprendenti colorazioni speciali istochimiche, immunoistochimiche (IHC), ibridazione *in situ* (ISH), elementi prognostici, lista di possibili diagnosi differenziali con indicazione di reperti morfologici microscopici che assistano il patologo nella diagnosi definitiva.

4. Per ogni gruppo di tumori è stato effettuato un aggiornamento della bibliografia delle diverse entità, con particolare attenzione alla letteratura riguardante i fattori con valenza prognostica nel periodo 2019-2020. Per quanto riguarda la revisione della letteratura, il gruppo ha operato una selezione limitatamente al paragone con volumi veterinari di riferimento precedenti (*vedi sotto*) e ricerca bibliografica limitata per lo più a pubblicazioni di settore: *Veterinary Pathology*, *Journal of Comparative Pathology*, *Veterinary and Comparative Oncology* e *Veterinary Dermatology*.
5. Il lavoro di ciascun sottogruppo è stato presentato in incontri sulla piattaforma Teams a scadenza mensile a tutti i componenti con il fine di ottenere un documento riassuntivo di consenso.
6. I diversi documenti sono stati uniti e riesaminati ed approvati da tutti i componenti del gruppo.
7. Sono stati inclusi riferimenti bibliografici rilevanti e/o in date successive alla data di pubblicazione del fascicolo.
8. **Sezione D:** alla fine del documento è inclusa una tabella in cui sono inseriti i nomi delle entità e i codici ICD-O corrispondenti per facilitare la sola assegnazione dei codici.

PRINCIPALI TESTI DI RIFERIMENTO

I testi di riferimento principali che sono stati consultati e citati in varie sezioni del documento sono:

1. Goldschmidt M.H. et al. *Surgical Pathology of Tumors of Domestic Animals - Volume 1: Epithelial Tumors of the Skin*. M. K, editor. Davis-Thompson DVM Foundation;
2. Gross T.L. et al. *Skin Diseases Of The Dog And Cat - Clinical And Histopathologic Diagnosis*. John Wiley And Sons, editor. Ames, Iowa: Blackwell Science; 2005;
3. Meuten D.J., editor. *Tumors in Domestic Animals*. 5th ed. WILEY Blackwell; 2017.

B. PROPOSTA DI SCHEMA DI REFERTAZIONE DELLE LESIONI CUTANEE

CAMPO: REPERTO MACROSCOPICO

Tipo di campione: punch, biopsia incisionale, biopsia escissionale;
Dimensioni (tridimensionali) del campione;
Margini: presenza o meno di orientamento, punti chirurgici, colorazione margini;
Tipo di valutazione margini (tangenziale, a croce, modalità mista);
Numerazione margini per identificazione microscopica (es. M1-M6).

CAMPO: REPERTO MICROSCOPICO

DESCRIZIONE

Dimensioni e forma della neoplasia;
Capsula: presente/assente, completa o meno;
Modello di crescita: infiltrante, espansivo, sostitutivo;
Margini microscopici: estensione o meno ai margini esaminati;
Citoarchitettura (pattern tumorale): organizzazione in file, pacchetti, cordoni, nidi, trabecole, lobuli, lobuli cistici, acini, tubuli, adenomeri;
Stroma: quantità: assente, minima, lieve, moderata, elevata; tipo: fibroso, fibrovascolare, mixoide, denso, desmoplasia;
Caratteristiche cellulari: dimensioni, forma, margini distinti/indistinti, rapporto nucleo/citoplasmatico, caratteristiche di citoplasma e nucleo;
Atipie: anisocitosi e/o anisocariosi assenti, lievi, moderate e gravi; multinucleazione, altro;
Mitosi (numero totale in 2,37 mm²);
Invasione linfovaskolare (emboli intravasali).i ed eventuale linfonodo sentinella.

TECNICHE DIAGNOSTICHE AGGIUNTIVE

Colorazioni istochimiche: tipo ed esito;
Colorazioni immunoistochimiche (IHC): marker ed esito;
Ibridazione *in situ* (ISH): marker ed esito.

CAMPO DIAGNOSI MORFOLOGICA

Tipo di tumore, variante ed eventuale grado, invasività.

Nota: mancano sistemi di grading per i tumori di epidermide ed annessi.

CAMPO COMMENTO

Può comprendere: Elementi morfologici motivanti la diagnosi, eventuali diagnosi differenziali, ulteriori tecniche diagnostiche da suggerire, elementi prognostici e bibliografia a supporto della diagnosi.

Non inserire: suggerimenti terapeutici.

C. PROPOSTA DI STANDARDIZZAZIONE DESCRIZIONE MORFOLOGICA E RELATIVE CODIFICHE (CODICI ICD-O) DEI TUMORI DELLA CUTE E ANNESSI

A cura del Gruppo di Standardizzazione tumori cutanei AIPVET.

* In grassetto i descrittori “necessari” e in testo normale i descrittori “aggiuntivi” utili all’identificazione della lesione ma non sempre presenti.

1. LESIONI E TUMORI DELL’EPIDERMIDE CON DIFFERENZIAMENTO SQUAMOSO

Gruppo di lavoro

Francesca Abramo, Giorgia Mezzalana, Serenella Papparella, Marta Vascellari

1.1 Lesioni iperplastiche e preneoplastiche dell’epidermide

1.1.1 Papilloma virale.

Codice ICD-O: Nella classificazione dei tumori cutanei utilizzata come testo di riferimento per la stesura delle linee guida, queste entità vengono ricondotte al gruppo delle lesioni iperplastiche e pre-neoplastiche. Per tale motivo non è previsto alcun codice ICD-O. Allo stesso modo in medicina umana, lesioni simili, appartenenti al gruppo delle verruche, non prevedono alcuna codifica.

Specie: Tutte

Descrittori microscopici*:

- 1. Proiezioni esofitiche multiple**
- 2. Asse fibrovascolare**
- 3. Ben demarcato**
- 4. Espansione strato spinoso e granuloso**
- 5. Granuli giganti**
- 6. Assenza cheratinizzazione intraepidermica**
7. Coilociti
8. Corpi inclusi intranucleari
9. Inclusioni citoplasmatiche eosinofile (tonofilamenti di cheratina): *variante Le Net*
10. Materiale citoplasmatico fibrillare blu
11. Apoptosi e infiltrazione interfaccia (in regressione)

Riepilogo diagnostico: Proiezioni esofitiche multiple dell’epidermide con effetti citopatici virali, ben demarcate (uno o multipli).

Tecniche diagnostiche aggiuntive: IHC per papillomavirus (BPV), ISH per papillomavirus.

Prognosi/Comportamento biologico: Regressione spontanea (6 sett-9 mesi).

Raramente non regrediscono o progressione in carcinoma squamoso (SCC) penieni e prepuziali nel cavallo).

Diagnosi differenziali: Papilloma squamoso; Cheratomi del cuscinetto; Corni cutanei del cuscinetto nel gatto (molta cheratina).

1.1.2 Papilloma invertito.

Codice ICD-O: Nella classificazione dei tumori cutanei utilizzata come testo di riferimento per la stesura delle linee guida, queste entità vengono ricondotte al gruppo delle lesioni iperplastiche e pre-neoplastiche. Per tale motivo non è previsto alcun codice ICD-O.

Allo stesso modo in medicina umana, lesioni simili, appartenenti al gruppo delle verruche, non prevedono alcuna codifica

Specie: Cane

Descrittori microscopici*:

1. **Proiezioni endofitiche multiple**
2. **Cavità a fiasco/scodella**
3. **Materiale citoplasmatico fibrillare blu**
4. **Coilociti**
5. Grandi nuclei basofili (in regressione)
6. Granuli giganti

Riepilogo diagnostico: Crescita endofitica con silhouette a fiasco/scodella, con effetti citopatici virali, ben demarcata (uno o multipli).

Tecniche diagnostiche aggiuntive: IHC per papillomavirus (BPV), ISH per papillomavirus.

Prognosi/Comportamento biologico: Regressione spontanea (8 sett-6 mesi). Molto raramente progressione in SCC (immunodepressi).

Diagnosi differenziali: Papilloma esofitico: tipo di crescita;
Placche virali del cane: ispessimento inferiore e meno effetti citopatici;
Acanthoma infundibolare cheratinizzante (AIC) e cisti infundibolari o istmiche: cheratinizzazione intraepidermica, no effetti citopatici.

1.1.3 Fibropapilloma

Codice ICD-O: Nella classificazione dei tumori cutanei utilizzata come testo di riferimento per la stesura delle linee guida, queste entità vengono ricondotte al gruppo delle lesioni iperplastiche e pre-neoplastiche. Per tale motivo non è previsto alcun codice ICD-O.

Allo stesso modo in medicina umana, lesioni simili, appartenenti al gruppo delle verruche, non prevedono alcuna codifica.

Specie: Bovino

Descrittori microscopici*:

1. **Lesione esofitica nodulare**
2. **Ampio intreccio di rete pegs**
3. **Proliferazione cellule mesenchimali ben differenziate alla giunzione**
4. Effetti citopatici virali

Riepilogo diagnostico: Lesione nodulare con ispessimento epidermico, ampio intreccio di rete pegs e proliferazione cellule mesenchimali alla giunzione (ano, genitali)

Tecniche diagnostiche aggiuntive: IHC per papillomavirus (BPV).

Prognosi/Comportamento biologico: Regressione spontanea.
Forme persistenti. No progressione in SCC.

Diagnosi differenziali: SCC: rete pegs simulano invasione, no displasia.

1.1.4 Placche virali pigmentate del cane

Codice ICD-O: Nella classificazione dei tumori cutanei utilizzata come testo di riferimento per la stesura delle linee guida, queste entità vengono ricondotte al gruppo delle lesioni iperplastiche e pre-neoplastiche. Per tale motivo non è previsto alcun codice ICD-O.

Allo stesso modo in medicina umana, lesioni simili, appartenenti al gruppo delle verruche, non prevedono alcuna codifica.

Specie: Cane

Razza predisposta: Carlino

Descrittori microscopici*:

1. **Iperplasia ondulata a smerlo**
2. **Iperpigmentazione (non sempre presente ma frequente)**
3. **Melanofagi nel derma**
4. **Granuli cheratoialini grandi**
5. Coilociti

Riepilogo diagnostico: Ispessimento ben demarcato e ondulato dell'epidermide, con formazioni a smerlo superficiali (una o multiple).

Tecniche diagnostiche aggiuntive: IHC per papillomavirus (BPV), PCR.

Prognosi/Comportamento biologico: No regressione spontanea. Rara progressione in SSC.

Diagnosi differenziali: Cheratosi attinica: no pigmento, non ondulata, no granuli cheratoialini giganti;

Cheratosi seborroica: piccole pseudocisti cheratiniche.

1.1.5 Placche virali pigmentate del gatto

Codice ICD-O: Nella classificazione dei tumori cutanei utilizzata come testo di riferimento per la stesura delle linee guida, queste entità vengono ricondotte al gruppo delle lesioni iperplastiche e pre-neoplastiche. Per tale motivo non è previsto alcun codice ICD-O.

Allo stesso modo in medicina umana, lesioni simili, appartenenti al gruppo delle verruche, non prevedono alcuna codifica.

Specie: Gatto

Descrittori microscopici*:

1. Iperplasia epidermica ben demarcata (<1cm)
2. Placche che sporgono sulla superficie e si approfondano verso il derma
3. Espansione strato basale (affollamento) e spinoso
4. Granuli cheratoialini raggruppati
5. Coilociti
6. Materiale citoplasmatico fibrillare blu
7. Iperpigmentazione e melanofagi nel derma

Riepilogo diagnostico: Iperplasia epidermica ben demarcata con effetti citopatici virali (lesione singola o multipla).

Tecniche diagnostiche aggiuntive: IHC per papillomavirus (BPV), ISH per papillomavirus.

Prognosi/Comportamento biologico: Evoluzione in BISC. Regressione spontanea (rara).

Diagnosi differenziali: Carcinoma in situ Bowenoide: dimensioni, displasia, interessamento parete follicolare.

1.1.6 Placche aurali del cavallo

Codice ICD-O: Nella classificazione dei tumori cutanei utilizzata come testo di riferimento per la stesura delle linee guida, queste entità vengono ricondotte al gruppo delle lesioni iperplastiche e pre-neoplastiche. Per tale motivo non è previsto alcun codice ICD-O.

Allo stesso modo in medicina umana, lesioni simili, appartenenti al gruppo delle verruche, non prevedono alcuna codifica.

Specie: Cavallo

Descrittori microscopici*:

1. **Iperplasia ben demarcata con ipercheratosi ortocheratotica**
2. **Gruppi di granuli cheratoialini**
3. **Coilociti**
4. **Rete pegs**

Riepilogo diagnostico: Ispessimento ben demarcato dell'epidermide con cheratosi ipercheratosi ortocheratotica (una o multiple confluenti).

Tecniche diagnostiche aggiuntive: IHC per papillomavirus (BPV), PCR.

Prognosi/Comportamento biologico: Non regrediscono. Non progrediscono in SCC.
Si traumatizzano

Diagnosi differenziali: Tipiche per la sede.

1.1.7 Cheratosi attinica

Codice ICD-O: 8070/0 o M-72850 (codice SNOMED)

Specie: Tutti

Descrittori microscopici*:

1. **Ispessimento epidermico con cheratosi**
2. **Ispessimento parete infundibolo**
3. **Rete pegs angolari disorganizzate**
4. **DISPLASIA EPIDERMICA:**
 - a. Disorganizzazione (maturazione anomala)
 - b. Affollamento strato basale
 - c. Disorganizzazione e distribuzione anomala dei cheratinociti
 - d. Perdita della polarità nucleare nello strato basale
 - e. Squamotizzazione
 - f. Cheratinociti dello strato spinoso con cheratinizzazione prematura/discheratosi (fino a formare perle cornee)
5. **DERMA:**
 - a. Fibrosi laminare
 - b. Elastosi

Riepilogo diagnostico: Ispessimento epidermico non ben demarcato, con displasia senza invasione della membrana basale.

Tecniche diagnostiche aggiuntive: colorazione per fibre elastiche, PAS per membrana basale.

Prognosi/Comportamento biologico: Regressione ipotizzata ma mai documentata. Progressione in SCC.

Diagnosi differenziali: SCC: invasione attraverso la membrana basale;
Carcinoma in situ Bowenoide: no squamatizzazione, ben demarcato, interessata la parete follicolare;
Margini di ulcere.

1.1.8 Carcinoma in situ Bowenoide (BISC)

Codice ICD-O: 8081/2

Specie: Gatto

Descrittori microscopici*:

1. Ispessimento epidermico ben demarcato
2. Crescita orizzontale con cheratosi/paracheratosi
3. Interessamento parete follicolare
4. Perdita della normale stratificazione in tutto lo spessore dell'epidermide (caotica)
5. Affollamento dello strato basale con perdita della polarità
6. *Wind-blown*
7. Cheratinociti atipici blu (basaloidi) su tutti gli strati
8. Coilociti (superficiali)
9. Effetti citopatici
10. Iperpigmentazione
11. Forma nodulare

Riepilogo diagnostico: Ispessimento ben demarcato dell'epidermide con interessamento della parete follicolare, senza invasione della membrana basale, organizzazione caotica con cheratinociti blu atipici, con eventuali effetti citopatici e iperpigmentazione.

Tecniche diagnostiche aggiuntive: IHC per papillomavirus e p16, qPCR, ISH per papillomavirus, PAS/laminina per invasione membrana.

Prognosi/Comportamento biologico: Singolo o multicentrico. Progressione in SCC o altre neoplasie (carcinoma a cellule basali).

Diagnosi differenziali: Cheratosi attinica: no ispessimento della parete follicolare, no effetti citopatici, no pigmento, no *wind-blown*, displasia soprattutto delle cellule basali;
Carcinoma a cellule basali: invasione della membrana basale.

1.2 Neoplasie benigne dell'epidermide

1.2.1 Papilloma squamoso

Codice ICD-O: 8052/0

Specie: Tutti

Età: adulti-anziani

Descrittori microscopici*:

1. Proiezioni esofitiche
2. Asse fibrovascolare
3. Ben demarcato
4. Espansione strati spinoso e granuloso
5. Cheratosi orto- e paracheratotica
6. Affollamento ma maturazione normale
7. No displasia

Riepilogo diagnostico: Proiezioni esofitiche multiple senza displasia e senza effetti citopatici.

Tecniche diagnostiche aggiuntive: IHC o PCR per papillomavirus.

Prognosi/Comportamento biologico: No regressione. Progressione in SCC molto rara.

Diagnosi differenziali: Papilloma virale: espansione sproporzionata dello strato spinoso, effetti citopatici, infiltrato se in regressione.

1.3 Neoplasie maligne dell'epidermide

1.3.1 Carcinoma squamoso (SCC)

1.3.1.a Carcinoma squamoso forma convenzionale

Codice ICD-O: 8070/3

Specie: Tutti tranne suino

Età: adulti-anziani, più giovani se da cheratosi attinica

Descrittori microscopici*:

1. A coppa ulcerata su epidermide displasica nidi e trabecole nel derma che ripropongono la stratificazione epidermica, o gruppi di cellule o cellule individuali squamose
2. Continuità con epidermide
3. Cellule poligonali a volte con ponti spinosi o meno differenziate basaloidi, anisocariosi, mitosi
4. Cheratina o perle cornee (lamelle concentriche)
5. Desmoplasia
6. Linfociti, plasmacellule, neutrofili

Riepilogo diagnostico: Placche rilevate o noduli crateriformi di nidi e trabecole di cheratinociti atipici.

Tecniche diagnostiche aggiuntive: IHC per CK AE1/AE3 scarsa nei carcinomi a cellule basali (assieme a CK5/6). CK7 e 20 per carcinomi metastatici.

Prognosi/Comportamento biologico: Molto infiltrante, recidive frequenti, rare metastasi, ai linfonodi regionali. Quelli del planum nasale del gatto con p16 positiva (di origine virale) hanno prognosi migliore.

Diagnosi differenziali: (Se poco differenziato) Carcinoma a cellule basali: cellule basaloidi predominano;
Basosquamoso: cellule basali con transizione improvvisa a cellule squamose;
Altri carcinomi indifferenziati anche metastatici: controllare confine con epidermide.

1.3.1.b Carcinoma squamoso forma acantolitica

Codice ICD-O: 8075/3

Specie: In genere carnivori

Descrittori microscopici*:

1. **Ampie isole che contengono cellule singole acantolitiche**

Riepilogo diagnostico: Placche rilevate o noduli nidi e trabecole di cheratinociti atipici e con acantolisi.

Prognosi/Comportamento biologico: Molto infiltrante, recidive frequenti, rare metastasi, ai linfonodi regionali.

Diagnosi differenziali: Nessuna.

1.3.1.c Carcinoma squamoso forma fusata

Codice ICD-O: 8074/3

Specie: In genere carnivori

Descrittori microscopici*:

1. **Cheratinociti fusati spesso in vortici e fasci**
2. **Cellule squamose sul fronte invasivo**
3. **Cellule atipiche e mitosi**

Riepilogo diagnostico: Proliferazione di cheratinociti atipici di aspetto fusato.

Tecniche diagnostiche aggiuntive: IHC per CK (non sempre positivo → escludere sarcomi/melanomi con altri marker)

Prognosi/Comportamento biologico: Molto infiltrante, recidive frequenti, rare metastasi, ai linfonodi regionali.

Diagnosi differenziali: Neoplasie mesenchimali; Melanoma.

1.3.1.d Carcinoma squamoso forma verrucosa

Codice ICD-O: 8051/3

Specie: Cane

Descrittori microscopici*:

1. **Crescita esofitica di ampie trabecole di cheratinociti maturi supportate da tessuto fibroso**
2. **Poco invasivo, limitato al derma superficiale**

Riepilogo diagnostico: Crescita esofitica di una massa a base larga, poco infiltrante e superficiale.

Prognosi/Comportamento biologico: Meno invasivo del convenzionale, confinato al derma superficiale; progressione da placca virale pigmentata. Nell'uomo ha prognosi migliore dei tipi a) b) c),

Diagnosi differenziali: Nessuna.

1.3.1.e Carcinoma squamoso variante papillare

Codice ICD-O: 8052/3

Specie: Cane; Gatto (raro e associato a PV)

Localizzazione: cavità orale-gengiva

Descrittori microscopici*:

1. **Massa filiforme esofitica di lembi epiteliali ripiegati supportati da asse fibrovascolare**
2. **Cheratinociti infiltrano la membrana basale**
3. **Cellule con atipie**

Riepilogo diagnostico: Crescita esofitica di tipo papillare con invasione della membrana basale.

Tecniche diagnostiche aggiuntive: IHC per CK AE1/AE3, 34βE12, p63, calretinina per variante papillare.

Prognosi/Comportamento biologico: Associato a placche virali nel gatto. Entità specifica del cavo orale del cane. Nell'uomo ha prognosi migliore dei tipi a) b) c).

Diagnosi differenziali: Ameloblastoma acantomatoso: epitelio odontogenico.

1.3.1.f Carcinoma squamoso variante cellule chiare

Codice ICD-O: 8084/3

Specie: Gatto; Cavallo. Molto raro

Localizzazione: Gatto palpebre e naso; Cavallo palpebra

Descrittori microscopici*:

1. Lobuli o tappeti di cheratinociti con citoplasma “chiaro”
2. Frammisti a cellule basaloidi
3. Invasione del derma profondo
4. Nuclei grandi ovoidali, cromatina periferica o grossolana, nucleoli multipli e prominenti
5. Cellule squamose alla periferia
6. Rare mitosi

Riepilogo diagnostico: Proliferazione di cheratinociti atipici con citoplasma “acquoso”.

Tecniche diagnostiche aggiuntive: IHC per CK AE1/AE3, Caderina-E per origine epiteliale, Mucicarminio, Oil red-O per forme secretorie/adipocitarie.

Prognosi/Comportamento biologico: Poco conosciuta, nell’uomo associata ad esposizione ad UV (forse anche nel gatto: palpebre).

Diagnosi differenziali: Adipociti, macrofagi, cellule annessiali: non hanno nuclei grandi ovoidali, cromatina periferica o grossolana, nucleoli multipli e prominenti come quelle del tipo a cellule chiare.

1.3.2 Carcinoma basosquamoso

Codice ICD-O: 8094/3

Specie: Cane; Gatto

Descrittori microscopici*:

1. Trabecole e nidi di cheratinociti basaloidi che invadono il derma
2. Popolazione *bifasica* (basaloide e squamosa)
3. Cellule basaloidi piccole, scure, nucleo piccolo
4. Cellule squamose grandi, chiare, angolari, nucleoli multipli prominente
5. Assente zona di transizione tra le due popolazioni.

Riepilogo diagnostico: Placca orizzontale in continuità con epidermide, spesso ulcerata, ampie trabecole e nidi. Popolazione bifasica.

Prognosi/Comportamento biologico: Poco conosciuta (casi rari); nell'uomo peggiore del carcinoma squamoso. In un cane segnalate metastasi multiple.

Diagnosi differenziali: Da alcuni autori è considerato una variante del SCC e dei tumori follicolari. Nel fascicolo della CL Davis è considerato un'entità distinta.

SCC poco differenziato: il carcinoma basosquamoso ha zona di transizione improvvisa e non graduale come nel SCC.

2. TUMORI DELL'EPIDERMIDE SENZA DIFFERENZIAMENTO SQUAMOSA

Gruppo di lavoro

Francesca Abramo, Giorgia Mezzalana, Serenella Papparella, Marta Vascellari

2.1 Tumori epiteliali benigni senza differenziazione squamosa o annessiale

2.1.1 Tumore a cellule basali

Codice ICD-O: 8090/1

Specie: Specie domestiche

Descrittori microscopici*:

1. Proliferazione nodulare tondeggiante di cellule basaloidi nel derma
2. Ampie trabecole e nidi supportate da stroma fibroso
3. Capsulati e ben delimitati
4. Spesso associati all'epidermide sovrastante
5. Possono ulcerare
6. Possono contenere melanina
7. Cellule basaloidi poligonali, nucleo scuro e prominente, scarso citoplasma blu granulare
8. Palizzate periferiche
9. Degenerazione cistica centrale (centro di necrosi coagulativa)

Riepilogo diagnostico: Noduli tondeggianti di proliferazione di cellule basaloidi con melanina e centri di degenerazione cistica, in assenza di cheratinizzazione e differenziazione annessiale.

Prognosi/Comportamento biologico: Poco conosciuta, di recente sono stati reconsiderati come tricoblastomi e apocrino duttulare. Non si sa se progrediscono verso il carcinoma a cellule basali.

Diagnosi differenziali: Carcinoma a cellule basali: non invadono, assenza atipie, nidi e trabecole ben ordinate;

Tumori apocrini: non hanno strutture duttulari, ma a volte è necessaria IHC;

Tumori follicolari: non devono avere un numero significativo di cellule fuse (più tipiche di un tricoblastoma).

2.2 Tumori epiteliali maligni senza differenziazione squamosa o annessiale

2.2.1 Carcinoma a cellule basali (BCC)

Codice ICD-O: 8090/3

Specie: Cane; Gatto

Descrittori microscopici*:

1. **Spesse placche orizzontali di trabecole anastomizzate composte da cellule basaloidi e stroma fibrovascolare, che invadono il derma senza differenziazione annessiale**
2. **Trabecole infiltrano ma aspetto ben delimitato**
3. **Connessioni singole o multiple con epidermide**
4. **Fessure tra i nidi e stroma (tipico solo nell'uomo)**
5. **Nidi possono essere pigmentati**

Riepilogo diagnostico: Placche con sviluppo orizzontale di proliferazione di cellule basaloidi che spesso circondano aree cistico/necrotiche centrali, possono essere pigmentati.

Tecniche diagnostiche aggiuntive: IHC per CK 7,8,13 identificano origine apocrina (CAM 5.2 cross-reagisce con CK7 e CK8), PNL-2, Melan-A identificano il melanoma.

Prognosi/Comportamento biologico: Nel gatto può svilupparsi in concomitanza a BISC (possibile origine da PV).

Sono neoplasie a basso grado di malignità, con escissione chirurgica completa di solito curativa, metastasi molto rare.

Diagnosi differenziali: Tumori apocrini e follicolari: nel BCC i noduli non sono orientati verticalmente ma orizzontalmente. Nei BCC non si osservano cellule fusate. Nei BCC non si osservano strutture duttulari;

Tumori a cellule basali: nei BCC atipie e invasione periferica;

Melanoma a cellule balloniformi: nei BCC cellule più piccole, meno atipie, meno variabilità nei modelli di crescita.

2.2.1.a Carcinoma a cellule basali variante solida

Codice ICD-O: 8097/3

Specie: Cane; Gatto

Descrittori microscopici*:

1. **Proliferazione solida di cellule basaloidi con mitosi anche numerose**
2. **Palizzate alla periferia e centro con cellule leggermente più grandi e chiare**
3. **Aree di necrosi e cavitazione negli aggregati più grandi**

2.2.1.b Carcinoma a cellule basali variante a cellule chiare

Codice ICD-O: 8090/3

Specie: Cane; Gatto

Descrittori microscopici*:

1. **Cellule grandi e poligonali con citoplasma chiaro o finemente granulare**
2. **Nuclei ovoidali uniformi, nucleoli piccoli**
3. mitosi in numero variabile

2.2.1.c Carcinoma a cellule basali variante cheratinizzante

Variante descritta da Gross T.L. et al., non inclusa nella classificazione CL Davis.

Codice ICD-O: 8090/3

Specie: Cane; Gatto

Descrittori microscopici*:

1. Può mostrare differenziazione annessiale, per questo il gruppo ha deciso di considerarlo assimilabile al tricoepitelioma maligno.

RASSEGNA BIBLIOGRAFICA LESIONI E TUMORI DELL'EPIDERMIDE

Kallini JR, Hamed N, Khachemoune A. Squamous cell carcinoma of the skin: epidemiology, classification, management, and novel trends. *Int J Dermatol*. 2015;54(2):130-140. doi:10.1111/ijd.12553

Nagamine E, Hirayama K, Matsuda K, et al. Invasive Front Grading and Epithelial-Mesenchymal Transition in Canine Oral and Cutaneous Squamous Cell Carcinomas. *Vet Pathol*. 2017;54(5):783-791. doi:10.1177/0300985817707005

Schmitz L, Kanitakis J. Histological classification of cutaneous squamous cell carcinomas with different severity. *J Eur Acad Dermatol Venereol*. 2019;33 Suppl 8:11-15. doi:10.1111/jdv.15950

Willcox JL, Marks SL, Ueda Y, Skorupski KA. Clinical features and outcome of dermal squamous cell carcinoma in 193 dogs (1987-2017). *Vet Comp Oncol*. 2019;17(2):130-138. doi:10.1111/vco.12461

Yanofsky VR, Mercer SE, Phelps RG. Histopathological variants of cutaneous squamous cell carcinoma: a review. *J Skin Cancer*. 2011;2011:210813. doi:10.1155/2011/210813

3. TUMORI ANNESSIALI

3.1 TUMORI DI ORIGINE FOLLICOLARE

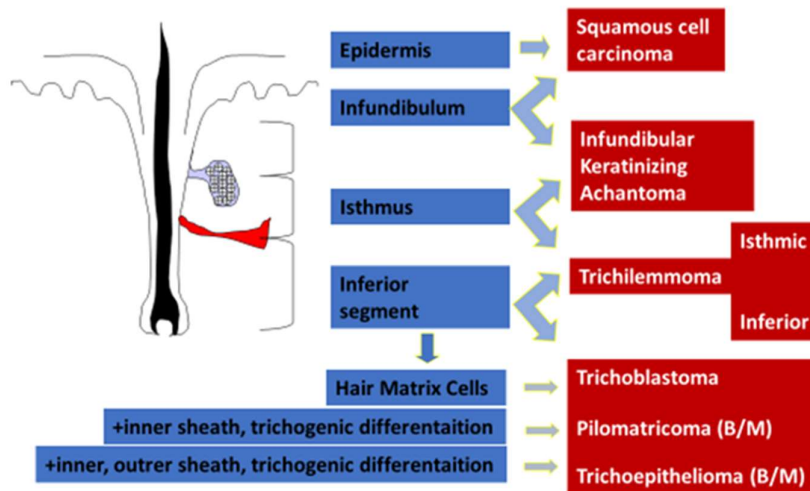
Gruppo di lavoro

Valeria Baldassarre, Leonardo della Salda, Paola Roccabianca

INTRODUZIONE

I tumori follicolari vengono diagnosticati sulla base dell'origine dalle diverse porzioni del follicolo pilifero tenendo in considerazione i segmenti di origine, considerando sia le tipologie cellulari prevalenti come i modelli di cheratinizzazione epidermica/infundibolare, tricolemmale e matriciale che rappresentano importanti elementi diagnostici.

Lo schema di derivazione dei tumori illustrato nel fascicolo è semplice e ripercorre lo schema presentato da Welle, Suter e Roccabianca nel 2003 a Nantes e che alleghiamo di seguito.



Schema dell'origine dei tumori follicolari
P. Roccabianca

3.1.1 Tumori follicolari benigni

3.1.1.1 Acanthoma infundibolare cheratinizzante.

Deriva da infundibolo e istmo.

Codice ICD-O: 8071/0 o M-A1100 (SNOMED)

Specie: Cane

Descrittori microscopici*:

1. Dermico sottocutaneo
2. Ben demarcato ed espansivo
3. **Associazione diretta infundibolo ed istmo**
4. **Poro o lume centrale**
5. **Cheratina centrale infundibolare**
6. **Parete cheratinociti con granuli blu (cheratoialini)**
7. Cordoni periferici
8. Perle cornee che derivano dai cordoni
9. delimitato da collagene o da stroma fibromixoide
10. Metaplasia ossea o condroide
11. Rottura con infiammazione mista

Riepilogo diagnostico: Demarcazione, apertura (poro), centro di cheratina. Cheratinizzazione infundibolare con granuli cheratoialini.

Prognosi/Comportamento biologico: Possono essere multicentrici simultanei e sequenziali (10% dei cani Elkhound norvegese). Escissione curativa.

Diagnosi differenziali: Carcinoma squamoso differenziato: si dovrebbe associare emergenza dall'epidermide ed ha più pleomorfismo citologico, è infiltrante con desmoplasia e atipie, mentre AIC origina da infundibolo;
AIC con nidi di cartilagine e osso vanno differenziati da tumori apocrini misti : differenza è la presenza di cheratinizzazione in AIC, mentre in ghiandolari si ha area centrale con lume duttale o ghiandolare;
Tricolemmoma istmale: mancano cellule con granuli cheratoialini o tricoialini.

3.1.1.2.1 Tricolemmoma Istmale

Porzione istmale della guaina follicolare esterna

Codice ICD-O: 8102/0

Specie: Cane

Descrittori microscopici*:

1. Dermico
2. +/- collegamento con epidermide
3. Cordoni e lobuli di cheratinociti
4. Isole epiteliali +/-cistiche con epitelio basale periferico disposto a palizzata
5. Cheratinociti centrali con citoplasma omogeneo vetrificato
6. Centro di cheratina tricolemmale
7. Pigmentazione variabile, ben demarcato ed espansivo

Riepilogo diagnostico: Cordoni e lobuli, cheratinociti con citoplasma eosinofilo omogeneo, cheratinizzazione tricolemmale.

Prognosi/Comportamento biologico: Escissione curativa.

Diagnosi differenziali: Carcinoma basale a cellule chiare; Carcinoma annessiale a cellule chiare.

3.1.1.2.2 Tricolemmoma Inferiore

Porzione istmale della guaina follicolare esterna

Codice ICD-O: 8102/0

Specie: Cane (raro)

Descrittori microscopici*:

1. Dermico
2. Cordoni e isole con epitelio a palizzata
3. Cheratinociti periferici chiari citoplasma ricco di glicogeno
4. Cheratinociti centrali intensamente eosinofili
5. Delimitati da spessa membrana basale
6. Abbondante stroma fibrillare
7. Assenti atipie

Riepilogo diagnostico: Cordoni e lobuli, cheratinociti con citoplasma chiaro (glicogeno), spessa lamina basale.

Prognosi/Comportamento biologico: Escissione completa curativa.

Diagnosi differenziali: SCC: rete pegs simulano invasione ma assente displasia;
BCC a cellule chiare e carcinoma annessiale a cellule chiare sono invasivi e con atipie e mitosi.

3.1.1.3 Tricoblastoma

Derivazione dalla matrice del follicolo pilifero

Codice ICD-O: 8100/0

Specie: Cane; Raro in gatto

Localizzazione: Testa e collo

Descrittori microscopici*:

1. Dermico e sottocutaneo
2. Ben demarcato
3. Cordoni cellulari
4. Molto stroma fibroso, mucinoso o ialino
5. Condensazione di mesenchima riferibile a papille (occasionale)

Riepilogo diagnostico: Cordoni e aggregati (Varianti). Condensazione di mesenchima. Abbondante stroma.

Tecniche diagnostiche aggiuntive: IHC.

Prognosi/Comportamento biologico: Escissione completa curativa.

Diagnosi differenziali: Secondo la variante.

3.1.1.3.a Tricoblastoma variante nastriforme

Codice ICD-O: 8100/0

Specie: Cane (comune); Gatto (raro)

Descrittori microscopici*:

1. Cordoni epiteliali lunghi
2. Spessore di due cellule, perpendicolari all'asse lungo dei cordoni
3. Possibili mitosi
4. N/C alto, scarso citoplasma

Riepilogo diagnostico: Cordoni e aggregati (Varianti). Condensazione di mesenchima. Abbondante stroma.

Tecniche diagnostiche aggiuntive: IHC.

Prognosi/Comportamento biologico: Escissione completa curativa.

Diagnosi differenziali: Nessuna.

3.1.1.3.b Tricoblastoma variante medusoide

Codice ICD-O: 8100/0

Specie: Cane (comune); Gatto (raro)

Descrittori microscopici*:

1. Cordoni che radiano da un centro
2. Reperti di tricogenesi abortiva
3. Cellule con una moderata quantità di citoplasma

Riepilogo diagnostico: Cordoni e aggregati (Varianti). Condensazione di mesenchima. Abbondante stroma.

Tecniche diagnostiche aggiuntive: IHC.

Prognosi/Comportamento biologico: Escissione completa curativa.

Diagnosi differenziali: Nessuna.

3.1.1.3.c Tricoblastoma variante a cellule granulari

Codice ICD-O: 8100/0

Specie: Cane; Gatto (raro in entrambi)

Descrittori microscopici*:

1. Cordoni e lobuli di cellule
2. Cellule con abbondante citoplasma granulare
3. Granuli PAS positivi
4. Presenza di altri pattern concomitanti

Riepilogo diagnostico: Cordoni e aggregati (Varianti). Condensazione di mesenchima. Abbondante stroma.

Tecniche diagnostiche aggiuntive: IHC.

Prognosi/Comportamento biologico: Escissione completa curativa.

Diagnosi differenziali: Differenziale con tumore a cellule granulari: Tricoblastoma CK AE1/AE3 positivo, vimentina e S100 negativo. Tumore a cellule granulari sono rarissimi nella cute, si trovano nella lingua, e sono CK variabile, vimentina e S100 positivi; Tricolemmoma inferiore: crescita a isole che sono circondate da MB spessa, le cellule sono a palizzata e citoplasma vetrificato omogeneo senza granuli o granulosità o molto chiaro.

3.1.1.3.d Tricoblastoma variante trabecolare

Codice ICD-O: 8100/0

Specie: Cane; Gatto (più frequente)

Descrittori microscopici*:

1. Multilobulato
2. Cellule disposte in palizzata
3. +/- pigmentate
4. Scarso citoplasma
5. Tumore con meno stroma
6. Aggregati di melanociti occasionali

Riepilogo diagnostico: Cordoni e aggregati (Varianti). Condensazione di mesenchima. Abbondante stroma.

Tecniche diagnostiche aggiuntive: IHC.

Prognosi/Comportamento biologico: Escissione completa curativa.

Diagnosi differenziali: Può essere molto pigmentato e in questo caso deve essere differenziato da altri tumori pigmentati.

Melanocitoma dermico: raro nei gatti mentre il tricoblastoma trabecolare è comune.

3.1.1.3.e Tricoblastoma variante a cellule fusate

Codice ICD-O: 8100/0

Specie: Cane (raro); Gatto (più comune)

Descrittori microscopici*:

1. Densi lobuli anche vortici
2. Ben delimitato rispetto ai tessuti circostanti
3. Cellule da fusate a rotonde (in sez. trasversa)
4. Stroma scarso
5. Scarso citoplasma
6. Pigmentazione variabile
7. Nuclei ovoidali
8. Possibili mitosi

Riepilogo diagnostico: Cordoni e aggregati (Varianti). Condensazione di mesenchima. Abbondante stroma.

Tecniche diagnostiche aggiuntive: IHC.

Prognosi/Comportamento biologico: Escissione completa curativa.

Diagnosi differenziali: È vimentina negativo e CK positivo.

Nei casi molto pigmentati occorre differenziarlo dal melanocitoma dermico fusato sia tramite bleaching che tramite immunoistochimica (PNL-2, Melan-A).

Carcinoma basale fusato: raramente elemento predominante ha morfologia fusata, non sono incapsulati, hanno più stroma fibroso, aspetto citologico misto;

Fibrosarcomi ben differenziati: hanno maggiore pleomorfismo citologico, margini del tumore

irregolari e invasivi e sono negativi a CK.

3.1.1.3.f Tricoblastoma variante solido/cistico

Codice ICD-O: 8100/0

Specie: Cane (raro)

Descrittori microscopici*:

1. Ben demarcato
2. Multilobulato
3. Centro cistico in molti lobuli
4. Citoplasma variabile
5. Presenza di melanociti
6. Possibile demarcazione e capsulato

Riepilogo diagnostico: Cordoni e aggregati (Varianti). Condensazione di mesenchima. Abbondante stroma.

Tecniche diagnostiche aggiuntive: IHC.

Prognosi/Comportamento biologico: Escissione completa curativa.

Diagnosi differenziali: Adenoma apocrino duttale: ha presenza di lumi sottili (slit like) ed occasionale differenziazione squamosa e granuli cheratoialini, CAM5.2 positivo.

3.1.1.4 Tricofolliculoma

Tumore ben differenziato dell'epitelio tricogenico

Codice ICD-O: 8101/0

Specie: Raro in cane e gatto; Non raro in criceto e cavia.

Descrittori microscopici*:

1. Dermico e sottocutaneo
2. **Centro cistico** rivestito da epitelio cheratinizzato con granuli cheratoialini e contenete cheratina
3. **Parete della cisti connessa a follicoli piliferi con bulbi**
4. +/- presenza di gh. sebacee e unità pilosebacee ben formate
5. Delimitato da stroma fibroso
6. Concentrazione dei follicoli elevata
7. Presenti follicoli primari e secondari "branching"

Riepilogo diagnostico: Follicoli piliferi connessi a cisti centrale.

Prognosi/Comportamento biologico: Escissione completa curativa.

Diagnosi differenziali: Tricoepitelioma: non ha follicoli maturi e non ha ghiandole sebacee; Cisti Dermoide: malformazione localizzata sulla linea mediana dorsale, cistica con parete connessa a tutti i tipi di annessi ben differenziati comprese ghiandole apocrine. La parete esterna della cisti è di epitelio squamoso. Nella cisti dermoide aspetto più regolare. Nel tricofolliculoma la concentrazione di follicoli piliferi è molto più elevata.

3.1.1.5 Tricoepitelioma

Differenziazione delle tre sezioni della parete follicolare

Codice ICD-O: 8100/0

Specie: Cane (comune); Gatto (raro); Hamster

Razza predisposta: Basset hound

Descrittori microscopici*:

1. Dermico o sottocutaneo
2. Multilobulato
3. **Morfologia molto variabile con differenziazione tricogenica con formazione di bulbi, cellule con granuli tricoialini, cellule ombra**
4. **Separazione da stroma fibrovascolare, fibrotico o mucinoso**
5. **Presenza di tutte e tre i segmenti della parete follicolare in percentuali variabili**
6. **Tricogenesi abortiva presente**
7. possibili aggregati mesenchimali (papille)
8. Infiammazione frequente

VARIANTI:

a) Variante Cistica:

Cisti voluminose associate a cisti figlie nella parete stessa rivestite da epitelio pluristratificato con cheratinizzazione variabile e contenuto di cheratina e colesterolo. Periferia della cisti membrana basale spessa.

b) Variante basaloide descritta da Gross T.L. et al.

A prevalenti cellule basaloidi.

Riepilogo diagnostico: Differenziazione follicolare mista: almeno 3 linee di differenziazione follicolare.

Prognosi/Comportamento biologico: Escissione completa curativa.

Tumori sincroni e asincroni. Multipli possibili, frequente nel Basset Hound.

Negli Hamster aggressivo, invade, recidiva, multiplo (eziologia Virale HaPV).

Diagnosi differenziali: Pilomatricoma: Alcuni tricoepiteliomi sono composti da una prevalenza di cellule piccole con nuclei ipercromatici, simili alle cellule del bulbo e scarsamente cheratinizzati che possono creare problemi di differenziali con pilomatricoma. Pilomatricoma composto da isole di cellule più voluminose e le cellule ombra in grossi gruppi; Cisti panfollicolare: la quale non ha cisti figlie;

Tricoepitelioma maligno: non demarcato, aree con aspetto più indifferenziato. Crescita infiltrante. Connesso con epidermide o ulcerato. Sviluppo orizzontale

3.1.1.6 Pilomatricoma

Differenziazione matricale

Codice ICD-O: 8110/0

Specie: Cane

Descrittori microscopici*:

1. Dermico o sottocutaneo
2. Ben demarcato
3. Cellule periferiche alto N/C, scarso citoplasma, nucleo ipercromatico
4. Cheratinizzazione improvvisa, cheratina amorfa omogenea (matricale)
5. Cellule ombra
6. Presenza di mitosi
7. Mineralizzazione, ossificazione
8. Vecchi pilomatricomi spesso acellulari
9. Infiammazione frequente

Riepilogo diagnostico: Cheratinizzazione matricale, cellule ombra, cellule con alto N/C.

Prognosi/Comportamento biologico: Escissione completa curativa. Multipli in alcune razze come il Kerry blue terrier.

Diagnosi differenziali: Differenziazione con tricoepitelioma descritta sopra; nel fascicolo della CL Davis non viene inclusa tra le differenziali il tricoepitelioma a prevalenti cellule basaloidi descritto da Lee Gross T.L. e coautori.

Pilomatricoma maligno/Carcinoma matricale: si differenzia perché non è ben demarcato, non delimitato, infiltrante, molte mitosi, prevalenza di cellule epiteliali con alto rapporto N/C rispetto a cellule ombra, ha atipie e spesso invasione linfatica.

3.1.2 Tumori follicolari maligni

3.1.2.1 Tricoepitelioma maligno (Carcinoma matricale)

Differenziazione della guaina interna e della matrice

Codice ICD-O: 8100/3

Specie: Cane (molto raro)

Descrittori microscopici*:

1. Dermico e sottocutaneo
2. **Crescita infiltrante**
3. **Aspetto Misto**
4. **Differenziazione in 3 linee prevale guaina interna e matrice follicolare**
5. Multilobulato
6. Desmoplasia
7. Necrosi centrale e degenerazione cistica/formazione di cisti
8. Periferia dei lobuli cellule piccole con alto N/C
9. Numerose mitosi
10. Citoplasma con granuli tricoialini in alcune cellule
11. Foci di cheratinizzazione matricale
12. Emboli intravasali linfatici alla periferia

NOTE DEL GRUPPO:

1. Connettivo in profondità aiuta a suggerire malignità
2. Ulcera
3. Crescita orizzontale
4. Cisti di dimensioni diverse, scarsamente limitate, con tendenza a connettersi ed intersecarsi

Riepilogo diagnostico: Differenziazione in 3 linee prevale guaina interna e matrice follicolare
Infiltrazione, desmoplasia, atipie e mitosi.

Prognosi/Comportamento biologico: Recidiva. Può dare metastasi a linfonodi, polmone, ossa.

Diagnosi differenziali: Tricoepitelioma: atipie citologiche, crescita infiltrante e emboli intravasali permettono differenziazione con la controparte benigna;
Tricoblastoma solido/cistico; è multilobulato e ha necrosi ma manca di invasività o infiltrazione e non mostra differenziazione tricogenica.

3.1.2.2 Pilomatrixoma maligno (Carcinoma pilomatrixale)

Differenziazione solo matriciale

Codice ICD-O: 8110/3

Specie: Molto raro

Descrittori microscopici*:

1. **Dermico e sottocutaneo (Spesso profondo)**
2. **Multilobulato o meno**
3. **Infiltrante**
4. **Cheratinizzazione matriciale**
5. **Cellule ombra**
6. Pleomorfismo
7. Attività mitotica elevata
8. Desmoplasia
9. Mineralizzazione e ossificazione
10. Emboli intravasali alla periferia

NOTE DEL GRUPPO:

1. Cheratinizzazione improvvisa

Riepilogo diagnostico: Infiltrazione, cheratinizzazione matriciale, cellule ombra, desmoplasia, necrosi, atipie e mitosi.

Prognosi/Comportamento biologico: Recidiva. Può dare metastasi a linfonodi, polmone, ossa.

Diagnosi differenziali: Tricoepitelioma maligno: differenziazione istmale o superiore, presenza di granuli tricoialini e non ha foci di ossificazione o calcificazione;
Pilomatrixoma benigno manca di desmoplasia e di invasione linfovaskolare.

RASSEGNA BIBLIOGRAFICA LESIONI E TUMORI DEL FOLLICOLO PILIFERO

Bongiovanni L, Brachelente C, Moreno E, Welle MM. Canine Epithelial Skin Tumours: Expression of the Stem Cell Markers Lgr5, Lgr6 and Sox9 in Light of New Cancer Stem Cell Theories. *Vet Sci.* 2020;7(2):62. Published 2020 May 8. doi:10.3390/vetsci7020062

Onishi S, Baba Y, Yokoi F, Ide K, Ohya M, Nishifuji K. Progenitor cells expressing nestin, a neural crest stem cell marker, differentiate into outer root sheath keratinocytes. *Vet Dermatol.* 2019;30(5):365-e107. doi:10.1111/vde.12771

Orbell HL, Munday JS, Orbell GMB, Griffin CE. Development of multiple cutaneous and follicular neoplasms associated with canine papillomavirus type 3 in a dog. *Vet Dermatol.* 2020;31(5):401-403. doi:10.1111/vde.12872

Kok MK, Chambers JK, Ong SM, Nakayama H, Uchida K. Hierarchical Cluster Analysis of Cytokeratins and Stem Cell Expression Profiles of Canine Cutaneous Epithelial Tumors. *Vet Pathol.* 2018;55(6):821-837. doi:10.1177/0300985818785680

Yu M, Chambers JK, Tsuzuki M, et al. Pigmented viral plaque and basal cell tumor associated with canine papillomavirus infection in Pug dogs. *J Vet Med Sci.* 2019;81(11):1643-1648. doi:10.1292/jvms.19-0384

3.2 TUMORI DEL LETTO UNGUEALE

Gruppo di lavoro

Valeria Baldassarre, Leonardo della Salda, Paola Roccabianca

LINEE GUIDA:

Fortemente suggerita l'amputazione fino alla falange P3 per accurata diagnostica dei tumori del letto ungueale.

Orientamento della biopsia essenziale per diagnosi e necessità di demineralizzazione dei campioni.

Codice topografico:

Letto ungueale arti anteriori C44.6

Letto ungueale arti posteriori C44.7

3.2.1 Tumori benigni del letto ungueale

3.2.1.1 Papilloma squamoso invertito

Deriva dall'epitelio del letto ungueale

Problema di demineralizzazione

Codice ICD-O: 8053/0

Specie: Cane

Descrittori microscopici*:

1. Unghia deformata, ripiegata, ingrossata
2. Margini regolari
3. Proiezioni papillari
4. Stratigrafia ordinata
5. **Base del tumore simmetrica a scodella**
6. **Cheratinizzazione improvvisa**
7. **Cheratina centrale omogenea o paracheratotica**
8. Parete di cheratinociti chiari, con citoplasma abbondante, omogeneo chiaro
9. Nuclei grossi e vescicolosi
10. Connettivo si estende in formazioni papillari nel core epiteliale.
11. No strato granulare
12. Può esserci osteolisi

Riepilogo diagnostico: Demarcazione, base simmetrica, cheratinizzazione improvvisa, no strato granulare, cheratinociti con abbondante citoplasma chiaro e omogeneo.

Tecniche diagnostiche aggiuntive: IHC per papillomavirus (non si sa se sia coinvolto).

Prognosi/Comportamento biologico: Escissione curativa.

Diagnosi differenziali: Cheratoacantoma subungueale: è meno ordinato, non ha margini regolari, ha granuli cheratoialini citoplasmatici e cellule apoptotiche. Manca di proiezioni

papillari.

3.2.1.2 Cheratoacantoma subungueale

Deriva dall'epitelio del letto ungueale

Codice ICD-O: 8071/0 o M-A1100 (SNOMED)

Specie: Cane

Descrittori microscopici*:

1. Margini irregolari
2. Base asimmetrica
3. Non capsulato
4. Demarcato
5. Stratigrafia ordinata
6. Isole e tappeti di cellule poligonali variabilmente cheratinizzate
7. Strato granulare
8. Numerose cellule cheratinizzate (*Squamous eddies*)
9. Apoptosi frequenti
10. Atrofia da compressione base ossea ma non invasivo
11. Periferia infiammazione linfoplasmacellulare
12. Mitosi rare solo a livello basale

Riepilogo diagnostico: Demarcazione, base asimmetrica, cheratinizzazione tramite strato granulare, cheratinociti squamosi in sede anomala.

Prognosi/Comportamento biologico: Escissione curativa.

Diagnosi differenziali: Papilloma squamoso invertito: non è invasivo, è privo di strato granulare presente, privo di cellule apoptotiche, ha proiezioni regolari;
Carcinoma squamoso: pleomorfismo, atipie, invasione infiltrazione, desmoplasia osteolisi di P3.

3.2.2 Tumori maligni del letto ungueale

3.2.2.1 Carcinoma squamoso del letto ungueale

Deriva dall'epitelio del letto ungueale

Codice ICD-O: 8070/3

Specie: Cane; Gatto (raro)

Razza predisposta: Schnauzer gigante

Descrittori microscopici*:

1. Unghia deformata, ripiegata, ingrossata
2. Morfologia sovrapponibile al carcinoma squamoso
3. Spesso ben differenziato

4. Invasivo
5. Osteolisi falangi P3 e spesso P2, P1
6. Infiammazione neutrofilica e linfoplasmacellulare

Riepilogo diagnostico: Infiltrante, osteolisi, ben differenziato.

Tecniche diagnostiche aggiuntive: Radiografia.

Prognosi/Comportamento biologico: Singolo o multiplo simultaneo in più dita, metastatizza ai linfonodi (5-10%), recidive se esteso a P3 o se escissione incompleta.

Diagnosi differenziali: Cheratoacantoma subungueale: assenti atipie assente invasione ossea di P3, assente desmoplasia;
Melanoma; ha presentazione clinica simile ma raramente è amelanotico. Il melanoma può produrre nidi intraepiteliali che SCC non produce. (differenziale con IHC -CK).

3.2.2.2 Carcinoma basale del letto ungueale

Codice ICD-O: 8090/3

Specie: Gatto: un solo caso

Descrittori microscopici*:

1. Carcinoma basale sovrapponibile a quelli della cute, senza differenziazione di strutture annessiali

Riepilogo diagnostico: Come carcinoma basale epidermico.

Prognosi/Comportamento biologico: Invasione e lisi P3, può recidivare.

Diagnosi differenziali: Nessuna.

3.3 TUMORI DELLE GHIANDOLE SEBACEE E SEBACEE MODIFICATE

Gruppo di lavoro

Barbara Bacci, Chiara Brachelente, Selina Iussich, Gaia Vichi

Considerate le diverse criticità riscontrate nella definizione dei criteri classificativi dei tumori delle ghiandole sebacee, apocrine, eccrine e dei tumori annessiali non differenziati (capitoli 3.3, 3.4, 3.5 e 3.6) il Gruppo di lavoro ha deciso di integrare le informazioni con i testi di riferimento, mantenendo la citazione per le fonti utilizzate:

A -Goldschmidt M.H. et al. Surgical Pathology of Tumors of Domestic Animals - Volume 1: Epithelial Tumors of the Skin. M. K, editor. Davis-Thompson DVM Foundation;

B -Gross T.L. et al. Skin Diseases of The Dog And Cat - Clinical And Histopathologic Diagnosis. John Wiley and Sons, editor. Ames, Iowa: Blackwell Science; 2005;

C -Meuten D.J., editor. Tumors in Domestic Animals. 5th ed. WILEY Blackwell; 2017.

3.3.1 Tumori benigni delle ghiandole sebacee e sebacee modificate

3.3.1.1 Adenoma sebaceo

Codice ICD-O: 8410/0

Specie: Cane (comune); Gatto (non comune); Altre specie (raro)

Razze predisposte: English Cocker spaniel, Cocker spaniel, Alaskan malamute, Samoiedo, Siberian husky, Standard Poodle, Beagle, Bassotto, Gatto Persiano^{C-B}

Localizzazione: Cane testa; Gatto dorso e coda.

Descrittori microscopici*:

1. Ben delimitato, (+/- capsula), multilobulato
2. **Prevalenza di sebociti ben differenziati**
3. **Lobuli delimitati da una sottile rima di cellule di riserva (anche su più strati)**
4. Dotti distribuiti in maniera irregolare
5. Scarsa attività mitotica (solo cellule di riserva)
6. raramente cellule pigmentate

Riepilogo diagnostico: <1cm^B, solitario o multiplo, cupoliforme o papilliforme, alopecico/ulcerato.^{B-C} Prevalenza di sebociti ben differenziati, lobuli delimitati da una sottile rima di cellule di riserva (anche su più strati), dotti distribuiti irregolarmente, delimitazione.

Prognosi/Comportamento biologico: Benigno.

Diagnosi differenziali: Iperplasia sebacea: mantiene orientamento dermico perifollicolare; Amartoma sebaceo: multilobulato, lobuli isolati (senza dotto) di grandi dimensioni, circondati da collagene; Nevo sebaceo^B: a placca, fungiforme o polipoide con epidermide iperplastica/papillomatosa, ghiandole sebacee numerose e con lobuli piccoli (difficile diagnosi differenziale con iperplasia sebacea).

3.3.1.2 Adenoma duttale sebaceo o adenoma sebaceo composto^B

Codice ICD-O: 8410/0

Specie: Cane (non comune)

Razze predisposte: Kerry Blue terrier, Eskimo, Border Collie, Bassotto e Cocker Spaniel^C

Localizzazione: Testa e collo^C

Descrittori microscopici*:

1. **Prevalenza di strutture duttali (>50%^C) distribuite random**
2. **Minore quantità di sebociti e cellule di riserva**
3. **No associazione tra dotti e ghiandole**

Riepilogo diagnostico: Prevalenza di strutture duttali (>50%). No associazione tra dotti e ghiandole.

Prognosi/Comportamento biologico: Benigno.

Diagnosi differenziali: Iperplasia sebacea: mantiene orientamento dermico perifollicolare; Amartoma sebaceo: multilobulato, lobuli isolati (senza dotto) di grandi dimensioni, circondati da collagene.

3.3.1.3 Adenoma delle ghiandole di Meibomio

Codice ICD-O: 8410/0

Specie: Cane (comune); Altre specie (raro)

Razze predisposte: Cane dei Faraoni, Eskimo, Samoiedo, Gordon setter, Norwegian Elkhound

Localizzazione: Ghiandole di Meibomio, versante interno/congiuntivale delle palpebre

Descrittori microscopici*:

1. Può avere superficie papillomatosa
2. Ben delimitato, (+/- capsula), multilobulato
3. **Prevalenza di sebociti ben differenziati**
4. **Lobuli delimitati da una sottile rima di cellule di riserva (anche su più strati)**
5. Pigmentazione cellule neoplastiche
6. Dotti distribuiti in maniera random
7. Scarsa attività mitotica (solo cellule di riserva)
8. Epidermide spesso iperplastica/papillomatosa
9. Spesso calazio perifericamente

Riepilogo diagnostico: Rosso pallido o brunastro, endofitico. Prevalenza di sebociti ben differenziati, lobuli delimitati da una sottile rima di cellule di riserva (anche su più strati). Pigmentazione cellule neoplastiche. Dotti distribuiti irregolarmente

Prognosi/Comportamento biologico: Benigno.

Diagnosi differenziali: Adenoma duttale delle ghiandole di Meibomio: prevalenza di dotti;
Epitelioma delle ghiandole di Meibomio: prevalenza di cellule basaloidi;
Melanocitoma se abbondante pigmentazione: necessario *bleaching* per valutazione della morfologia.

3.3.1.4 Adenoma duttale delle ghiandole di Meibomio

Codice ICD-O: 8410/0

Specie: Cane (frequente); Altre specie (raro)

Razze predisposte: Levriero italiano, Chesapeake Bay Retriever, Fox terrier a pelo duro, Akita, Airedale terrier

Localizzazione: Ghiandole di Meibomio, versante interno/congiuntivale delle palpebre

Descrittori microscopici*:

1. **Prevalenza di strutture duttali (>50%) distribuite random**
2. **Minore quantità di sebociti e cellule di riserva**
3. **No associazione tra dotti e ghiandole**
4. Possibili numerose cisti di piccole dimensioni^B

Riepilogo diagnostico: Esofitico, pigmentato, ben delimitato (+/- capsula), multilobulato.

Prognosi/Comportamento biologico: Benigno.

Diagnosi differenziali: Adenoma delle ghiandole di Meibomio: prevalenza di sebociti maturi;
Epitelioma delle ghiandole di Meibomio: prevalenza di cellule basaloidi.

3.3.1.5 Adenoma delle ghiandole epatoidi

Codice ICD-O: 8410/0

Specie: Cane (comune) soprattutto maschi interi

Razze predisposte: Siberian Husky, Samoiedo, Pointer tedesco

Localizzazione: prevalente (88%) nell'area perianale, minore su coda, area paraprepuziale dorso, arti posteriori

Descrittori microscopici*:

1. **Prevalenza di cellule epatoidi ben differenziate**
2. **Singolo strato di cellule basali**
3. **Mitosi solo nelle cellule di riserva**
4. Trabecole, isole
5. +/- capsula
6. Stroma ben vascolarizzato
7. Ulcerazione comune in lesioni di grandi dimensioni
8. Aree di infarto
9. Possibile differenziazione duttale e sebacea
10. Raramente cellule giganti multinucleate
11. **Variante angiomatoide** se vasi marcatamente dilatati ed iperemici^B
12. Femmine: configurazione ad isole^B

Riepilogo diagnostico: Solitario/multiplo, endofitico/esofitico, 0.5-5 cm.

Prevalenza di cellule epatoidi ben differenziate, singolo strato di cellule basali. Mitosi solo nelle cellule di riserva.

Tecniche diagnostiche aggiuntive: colorazione argentica AgNOR, IHC indice Ki67 maggiore nei carcinomi.

Prognosi/Comportamento biologico: Benigno.

Diagnosi differenziali: Epitelioma delle ghiandole epatoidi: prevalenza di cellule basali;

Iperplasia nodulare delle ghiandole epatoidi: architettura lobulare, no necrosi, no vascolarizzazione setti;

Carcinoma delle ghiandole epatoidi: mitosi, cellule basaloidei, atipie cellulari.

3.3.2 Tumori maligni delle ghiandole sebacee e sebacee modificate

3.3.2.1 Epitelioma sebaceo

Codice ICD-O: 8410/0

Specie: Cane (comune); Gatto (raro); Altre specie (raro)

Razze predisposte: Irish water spaniel, Cocker Spaniel, Drahthaar, English Cocker Spaniel, Eskimo

Localizzazione: Testa

Descrittori microscopici*:

1. +/- pigmentati
2. **Prevalenza (90%) di cellule di riserva**
3. **Mitosi solo nelle cellule basali**
4. Sebociti isolati o in piccoli cluster
5. Possibile invasione vasale ematica e linfatica
6. Melanociti dispersi e cellule neoplastiche pigmentate
7. Isole irregolari, multiple, di grandi dimensioni
8. +/- contiguità con epitelio
9. +/- necrosi, infiammazione

Riepilogo diagnostico: Da pochi mm a qualche cm, sopraelevato, fungiforme, +/- multipli, ulcerati. Prevalenza di cellule di riserva, mitosi nelle cellule basali, anche nelle differenziate. Prevalenza (>51% da WHO human^A) di cellule di riserva (90% Sabattini et al.). Mitosi anche nelle cellule differenziate.

Tecniche diagnostiche aggiuntive: IHC per CK14, p63, Ki67 e BCL2 da parte dell'epitelioma sebaceo nel cane.

Indice Ki67: valore prognostico per le neoplasie sebacee e la diagnosi differenziale tra epitelioma e adenoma o carcinoma.

Prognosi/Comportamento biologico: Basso grado di malignità. Invasività locale. Metastasi possibili (soprattutto tumori della testa ai linfonodi mandibolari).

Diagnosi differenziali: Adenoma sebaceo; Adenoma duttale sebaceo; Carcinoma sebaceo; Carcinoma basale solido^B: cellule di riserva più piccole e con citoplasma meno eosinofilo, cellule disposte in palizzate alla periferia del lobulo, architettura a placca.

3.3.2.2 Carcinoma sebaceo

Il sottogruppo di lavoro dei tumori ghiandolari ha deciso di comune accordo di non considerare come categoria separata il **carcinoma sebaceo epiteliomatoso** che, pure essendo descritto da Gross T.L. et al., non ha un significato biologico diverso dal carcinoma e pertanto non ha senso separarlo da questo.

Codice ICD-O: 8410/3

Specie: Cane (non comune); Gatto (non comune); Altre specie (raro)

Razze predisposte: Cocker Spaniel, Cavalier King Charles Spaniel, Husky, Samoiedo, WHWT^C
Scottish terrier^B

Localizzazione: Cane testa (39%), collo (11%); Gatto testa, torace, perineo^C

Descrittori microscopici*:

1. **Grado variabile di differenziazione sebocitario**
2. **Aspetti di anisocitosi ed anisocariosi di marcata entità**
3. **Mitosi anche atipiche anche in cellule differenziate** ^{A-C}
4. Talvolta è visibile embolizzazione neoplastica nei linfatici
5. Possibile necrosi e degenerazione cistica centrale^B
6. Possibile pattern sebo-apocrino^B

Riepilogo diagnostico: <7.5 cm^B, solitario o multiplo, cupoliforme o papilliforme, alopecico/ulcerato^B, multilobulato. Dermico e sottocutaneo, non capsulato, scarsamente delimitato, crescita infiltrante. Grado variabile di differenziazione in senso sebocitico. Aspetti di anisocitosi ed anisocariosi di marcata entità, può esservi abbondante attività mitotica, mitosi anche atipiche anche in cellule differenziate.

Tecniche diagnostiche aggiuntive: IHC per CD79.

Sia le cellule basaloidi, sia quelle più differenziate in senso sebocitario esprimono p63 negli adenocarcinomi sebacei e delle ghiandole epatoidi.

Prognosi/Comportamento biologico: Metastasi linfonodali possibili. Metastasi a distanza rare. Localmente aggressivo. Recidive locali.

Diagnosi differenziali: Liposarcoma: no lobuli, esprime vimentina; Epitelioma sebaceo: più bassa conta mitotica e correlazione tra malignità ed espressione Ki67.

3.3.2.3 Epitelioma ghiandole di Meibomio

Codice ICD-O: 8410/0

Specie: Cane (frequente); Gatto (raro); Altre specie. Soprattutto maschi^C

Razze predisposte: Soft Coated Wheaton Terrier, Shih-tzu, Labrador retriever, Standard Poodle

Localizzazione: Cane testa (39%), collo (11%); Gatto testa, torace, perineo^C

Descrittori microscopici*:

1. **Morfologia simile ad epitelioma sebaceo**
2. Frequente presenza di melanociti tra le cellule basaloidi
3. Possibile calazio contestualmente

Riepilogo diagnostico: Morfologia simile ad epitelioma sebaceo.

Prognosi/Comportamento biologico: Escissione chirurgica curativa. Possibile recidiva se escissione incompleta.

Diagnosi differenziali: Adenoma ghiandole di Meibomio; Adenoma duttale ghiandole di Meibomio; Carcinoma ghiandole di Meibomio. L'epitelioma risulta più frequente di adenoma e carcinoma.

3.3.2.4 Carcinoma ghiandole di Meibomio

Codice ICD-O: 8410/3

Specie: Estremamente raro.

Aspetto sovrapponibile al carcinoma sebaceo (riferirsi al corrispondente capitolo).

Prognosi/Comportamento biologico: comportamento sconosciuto.

3.3.2.5 Epitelioma ghiandole epatoidi

Codice ICD-O: 8410/0

Specie: Cane. Soprattutto maschi interi e anche castrati

Razze predisposte: Pastore Australiano, Eschimo, Samoiedo, Siberian husky, Chow chow

Descrittori microscopici*:

1. **Prevalenza cellule basaloidi di riserva, minore quantitativo di cellule epatoidi**
2. **Attività mitotica solo cellule basali che hanno scarsi aspetti di pleomorfismo nucleare**
3. **Proliferazione elementi neoplastici disordinata, senza formare lobuli^C**
4. Possibile invasione tessuto capsulare^C

Riepilogo diagnostico: Generalmente ulcerato^B, intradermico/endofitico^C. Prevalenza cellule basaloidi di riserva. Attività mitotica solo cellule basali. Proliferazione elementi neoplastici senza formare lobuli^C.

Prognosi/Comportamento biologico: Poche metastasi, frequenti recidive.

Diagnosi differenziali: Adenoma ghiandole epatoidi: proliferazione generalmente ordinata, più capsulato e non ulcerato, oltre a prevalenza cellule differenziate.

3.3.2.6 Adenocarcinoma ghiandole epatoidi

Codice ICD-O: 8410/3

Specie: Cane (non comune). Soprattutto maschi interi

Razze predisposte: Bluetick Coonhound, Pastore belga, Siberian Husky, Alaskan malamute^{B-C}, Pastore tedesco^B

Descrittori microscopici*:

1. **No capsula, no delimitazione, infiltrante**
2. **No organizzazione lobulare definita**
3. **Varie tipologie cellulari**
4. Cellule basaloidi poco differenziate con nuclei pleomorfi e ipercromatici
5. Cellule differenziate con citoplasma basofilo, talvolta vacuolizzato, nuclei pleomorfi e nucleoli prominenti
6. **Mitosi anche nelle cellule differenziate**
7. Possibili emboli neoplastici linfatici
8. Possibili artefatti (invasione pseudovascolare – CD31)

Riepilogo diagnostico: Infiltrante, no organizzazione lobulare definita. Varie tipologie cellulari. Mitosi anche nelle cellule differenziate.

Tecniche diagnostiche aggiuntive:

IHC: CAM5.2 per differenziarli da quelli di origine apocrina. Ki67 *index* maggiore nei carcinomi. Claudina 4 e 5 possono essere utili nella diagnosi differenziale tra epiteloma (espressione debole) ed adenocarcinoma delle ghiandole epatoidi (espressione maggiore nelle forme anaplastiche);

La P63 ha espressione maggiore nei carcinomi delle ghiandole epatoidi rispetto a quella osservata negli adenomi;

Possono essere usati anche altri anticorpi monoclonali fatti in topo Cloni 4A9 e 1A10 come markers per l'adenocarcinoma delle ghiandole epatoidi.

Il *Net Growth Index* (NGI), calcolato dividendo il valore medio del PCNA valutato su 1000 cellule per il valore medio di corpi apoptotici positivi anche esso valutato su 1000 cellule, è un valore che decresce con il grado di malignità delle neoplasie delle ghiandole epatoidi.

Gli adenocarcinomi di origine apocrina sono positivi per CK7, quelli delle ghiandole epatoidi sono invece positivi per CK14.

Prognosi/Comportamento biologico: Metastasi ai linfonodi regionali, più rare in altre sedi. Riportato un caso a localizzazione intrapelvica in un cane.

Diagnosi differenziali: Per tumori a sede perianale: variante solida del carcinoma dei sacchi anali, variante a cellule chiare del carcinoma dei sacchi anali, adenocarcinoma

ghiandole anali (tutti positivi per CAM5.2);
Per tumori non in sede perianale: adenocarcinoma sebaceo.

RASSEGNA BIBLIOGRAFICA LESIONI E TUMORI GHIANDOLARI SEBACEI

Bongiovanni L, Suter MM, Malatesta D, et al. Nuclear survivin expression as a potentially useful tool for the diagnosis of canine cutaneous sebaceous lesions. *Vet Dermatol*. 2012;23(5):394-e73. doi:10.1111/j.1365-3164.2012.01065.x

Brodzki A, Łopuszyński W, Brodzki P, Tataro MR. Diagnostic and prognostic value of cellular proliferation assessment with Ki-67 protein in dogs suffering from benign and malignant perianal tumors. *Folia Biol (Krakow)*. 2014;62(3):235-241. doi:10.3409/fb62_3.235

Martins AM, Vasques-Peyser A, Torres LN, Matera JM, Dagli ML, Guerra JL. Retrospective--systematic study and quantitative analysis of cellular proliferation and apoptosis in normal, hyperplastic and neoplastic perianal glands in dogs. *Vet Comp Oncol*. 2008;6(2):71-79. doi:10.1111/j.1476-5829.2007.00140.x

Sabattini S, Bassi P, Bettini G. Histopathological findings and proliferative activity of canine sebaceous gland tumours with a predominant reserve cell population. *J Comp Pathol*. 2015;152(2-3):145-152. doi:10.1016/j.jcpa.2014.12.011

Saraiva AL, Gärtner F, Pires MA. Expression of p63 normal canine skin and primary cutaneous glandular carcinomas. *Vet J*. 2008;177(1):136-140. doi:10.1016/j.tvjl.2007.03.027

Yoon JS, Park J. Immunohistochemical characterization of sebaceous epithelioma in two dogs. *Iran J Vet Res*. 2016;17(2):134-136.

3.4 TUMORI DELLE GHIANDOLE APOCRINE E APOCRINE MODIFICATE

Gruppo di lavoro

Barbara Bacci, Chiara Brachelente, Selina Iussich, Gaia Vichi

3.4.1 Tumori benigni delle ghiandole apocrine e apocrine modificate

3.4.1.1 Adenoma apocrino

Codice ICD-O: 8401/0

Specie: Cane (non comune); Gatto (raro); Senza predisposizione di sesso

Razze canine predisposte: Terrier tibetano, Pastore inglese, Cane da montagna dei Pirenei, Bovaro del bernese, Golden retriever^C

Razze feline predisposte: Gatto Himalaiano, Persiano^C

Localizzazione: Cane testa, torace e zampe^C; Gatto testa, collo^C padiglione auricolare

Descrittori microscopici*:

1. Multilobulato-cistico^C, pigmentato (gatto)^C
2. **3 pattern: ghiandolare, cistico (cistadenoma), papillare**
3. **Strato singolo cellule cuboidali con abbondante citoplasma eosinofilo con decapitazione secretoria, e nuclei basali**
4. +/- accumulo secreto nel lume
5. Stroma fibrovascolare a volte infiltrato da plasmacellule e macrofagi pigmentati (ceroide)

Riepilogo diagnostico: 3 pattern: ghiandolare, cistico, papillare. Strato singolo cellule cuboidali con abbondante citoplasma con decapitazione secretoria, e nuclei basali.

Prognosi/Comportamento biologico: Benigno.

Diagnosi differenziali: Adenocarcinoma apocrino: infiltrante, maggiori atipie, perdita di polarità e mitosi; Cisti apocrine cistomatosi^B: strati multipli.

3.4.1.2 Adenoma apocrino misto e complesso

Codice ICD-O: 8401/0

Specie: Cane (non comune); Altre specie (raro)

Razze canine predisposte: Airedale terrier, Lhasa apso, Bassotto, Cocker spaniel^C

Localizzazione: Testa e collo

Descrittori microscopici*:

1. **Componente epiteliale come adenoma semplice**
2. **Compresenza di componente mioepiteliale (complesso) e cartilagine o osso (misto)**

Riepilogo diagnostico: Componente epiteliale come adenoma semplice, compresenza di

componente mioepiteliale (complesso) e cartilagine o osso (misto).

Prognosi/Comportamento biologico: Benigno.

Diagnosi differenziali: Se nel torace/addome ventrale: adenoma misto e complesso mammario (cercare tessuto mammario adiacente).

3.4.1.3 Adenoma duttale apocrino

Codice ICD-O: 8401/0

Specie: Cane; Gatto (frequente in entrambi)

Razze canine predisposte: Terrier tibetano, Bobtail, Pastore dei Pirenei, Bovaro del bernese, Golden retriever^C

Razze feline predisposte: Gatto Himalaiano, Persiano^C

Localizzazione: Cane testa, torace e arti^C; Gatto testa, collo^C

Descrittori microscopici*:

1. **No contiguità con epidermide^B**
2. **Strato doppio di cellule epiteliali (la differenza tra strati è evidente nel cane, meno nel gatto):**
 - a. Cellule luminali: nuclei piccoli basali e scarsa quantità di citoplasma pallido
 - b. Cellule basali: fusiformi, con scarso citoplasma e nucleo eucromatico
3. Possibili foci di differenziazione squamosa
4. Presenza di stroma fibrovascolare variabile
5. Possibili lumi a lettere cinesi
6. +/- pigmentato
7. **Nel gatto esiste una seconda variante (adenoma duttulare apocrino solido-cistico^B) con maggiore numero di cellule basali, meno lumi, più isole solide e foci di necrosi e orientamento verticale**

Riepilogo diagnostico: Strato doppio di cellule epiteliali (la differenza tra strati è evidente nel cane, non nel gatto).

Nel gatto esiste una seconda variante con maggiore numero di cellule basali, meno lumi, più isole solide e foci di necrosi.

Tecniche diagnostiche aggiuntive: IHC per CAM5.2 positivo (cellule luminali).

Prognosi/Comportamento biologico: Benigno.

Diagnosi differenziali: Prima variante e se nel torace/addome ventrale: adenoma duttale mammario.

Seconda variante del felino differenziare da tumori a cellule basali (compreso tricoblastoma): no formazione lumi e cellule con meno citoplasma, no differenziazione squamosa.

Focale contiguità con l'epidermide per differenziare da tricoblastoma e carcinoma delle cellule basali.

3.4.1.4 Adenoma ceruminoso

Codice ICD-O: 8420/0

Specie: Cane; Gatto (comune in entrambi)

Razze canine predisposte: Cocker spaniel, Shih-tzu, Lhasa apso, Pechinese, Barboncino toy^C

Localizzazione: Condotto uditivo esterno (orizzontale e verticale)

Descrittori microscopici*:

1. **Strato singolo cellule cuboidali con abbondante citoplasma con decapitazione secretoria, e nuclei basali**
2. **Globuli citoplasmatici verdi-brunastri nelle cellule epiteliali**
3. **Secreto spesso brunastro ed associato a flogosi secondaria frequente**
4. Foci di cellule neoplastiche nello spessore dell'epitelio di rivestimento (acrosiringio)
5. Alcune ghiandole si aprono direttamente sulla superficie (atrichie)
6. Stroma fibrovascolare

Riepilogo diagnostico: Strato singolo cellule cuboidali con abbondante citoplasma con decapitazione secretoria, e nuclei basali. Globuli citoplasmatici verdi-brunastri nelle cellule epiteliali. Secreto spesso brunastro ed associato a flogosi secondaria frequente.

Tecniche diagnostiche aggiuntive: IHC per CAM5.2.

Prognosi/Comportamento biologico: Benigno.

Diagnosi differenziali: Nel gatto polipo infiammatorio: giovani, orecchio medio, epitelio ciliato, aggregati sub-epiteliali di cellule siero-mucinosi, stroma subepiteliale più abbondante;
Nel cane, soprattutto Cocker, otite esterna iperplastica polipoide: iperplasia componente epiteliale, sebacea, apocrina + infiammazione;
Adenocarcinoma ceruminoso; invasivo, atipie cellulari e mitosi.

3.4.1.5 Adenoma ceruminoso complesso e misto

Codice ICD-O: 8420/0

Specie: Cane (non comune); Altre specie (raro)

Razze predisposte: Cocker spaniel

Localizzazione: Condotto uditivo esterno

Descrittori microscopici*:

1. **Componente epiteliale ghiandolare e mioepiteliale**
2. **Nei misti, oltre a epitelio e mioepitelio, ci sono foci di tessuto mesenchimale (cartilagine e osso)**
3. Simile ai complessi e misti mammari

Riepilogo diagnostico: Componente epiteliale ghiandolare e mioepiteliale. Nei misti, oltre a epitelio e mioepitelio, ci sono foci di tessuto mesenchimale (cartilagine e osso).

Prognosi/Comportamento biologico: Benigno.

Diagnosi differenziali: Nessuna.

3.4.1.6 Adenoma delle ghiandole apocrine del sacco anale

Codice ICD-O: 8401/0

Specie: Raro

Descrittori microscopici*:

1. **Capsulato**
2. **Isole di epitelio ghiandolare**
3. **Cellule cuboidali/colonnari nuclei basali normocromatici, cellule con decapitazione**
4. **Secreto eosinofilo nel lume ghiandolare**
5. **Minima anisocitosi ed anisocariosi**
6. **Basso indice mitotico**

Riepilogo diagnostico: Capsulato. Isole di epitelio ghiandolare. Nuclei basali, cellule con decapitazione superficiale. Minima anisocitosi ed anisocariosi, basso indice mitotico

Tecniche diagnostiche aggiuntive: IHC per CAM5.2.

Prognosi/Comportamento biologico: Benigno.

Diagnosi differenziali: Adenocarcinoma delle ghiandole del sacco: infiltrante, maggiori atipie e numero di mitosi.

Stessi criteri differenziali tra adenoma e adenocarcinoma apocrino^A

3.4.1.7 Adenoma delle ghiandole anali

Codice ICD-O: 8401/0

Aspetti simili ad adenoma delle ghiandole apocrine (derivazione da stesse ghiandole) (riferirsi al corrispondente capitolo).

3.4.2 Tumori maligni delle ghiandole apocrine e apocrine modificate

3.4.2.1 Adenocarcinoma apocrino

Codice ICD-O: 8401/3

Specie: Cane (relativamente comune^C/raro^B); Gatto (meno comune^C/raro^B); Altre specie (Infrequente)

Razze canine predisposte: Norwegian Elkhound, Chow chow, Terranova, Shih tzu, Bobtail

Razze feline predisposte: Siamesi

Età: Cane 8-13 anni; Gatto 5-15 anni

Localizzazione: Cane testa, inguine, ascella, arti; Gatto testa, inguine, ascella, arti, addome, periorali

Descrittori microscopici*:

- 1. 3 varianti: solida, tubulare, cistica^B (+/- papille intraluminari)^{A, C}**
- 2. Cellule neoplastiche con citoplasma eosinofilo e secrezione apicale**
3. Nuclei rotondo-ovalari eucromatici o ipercromatici
4. Nucleoli prominenti
- 5. Anisocitosi ed anisocariosi variabili**
6. Mitosi frequenti (1-4/HPF^C)
7. Desmoplasia possibile, soprattutto se invasione derma profondo e sottocute
8. Possibile invasione linfatici (clinicamente carcinoma infiammatorio)

Riepilogo diagnostico: Dimensioni variabili, +/- erosioni e ulcerazioni. Possibile necrosi centrale (superficie di taglio) e infiltrazione linfatici con edema. Raramente cistico.

3 varianti: solida, tubulare, cistica (+/- papille intraluminari).

Cellule neoplastiche con citoplasma eosinofilo e secrezione apicale, anisocitosi ed anisocariosi variabili.

Prognosi/Comportamento biologico: Maligno: metastasi linfonodi regionali e polmoni, soprattutto variante "infiammatoria".

Le forme periorali nel gatto possono crescere più lentamente e metastatizzare più lentamente^C.

Diagnosi differenziali: Adenoma apocrino: anisocitosi, infiltrazione, emboli;

Adenoma mammario se sede paramammaria^B;

Carcinoma infiammatorio diagnosi differenziale con reazioni granulomatose gravi (per aspetto clinico).

3.4.2.2 Adenocarcinoma apocrino complesso e misto

Codice ICD-O: 8401/3

Specie: Raro

Localizzazione: Stesse sedi del semplice.

Descrittori microscopici*:

1. **Componente epiteliale ghiandolare di aspetto maligno e mioepiteliale di aspetto benigno (se anche mioepitelio maligno prende il nome di carcinosarcoma)**
2. **Nei misti, oltre a epitelio e mioepitelio, ci sono foci di tessuto mesenchimale (cartilagine e osso)**
3. Simile ai complessi e misti mammari

Riepilogo diagnostico: Componente epiteliale ghiandolare di aspetto maligno e mioepiteliale di aspetto benigno (carcinosarcoma se anche mioepitelio maligno).

Nei misti, oltre a epitelio e mioepitelio, ci sono foci di tessuto mesenchimale (cartilagine e osso).

Tecniche diagnostiche aggiuntive: IHC per calponina, CD10, p63 e a-SMA (componente mioepiteliale), CAM5.2^B per la componente ghiandolare (non differenzia apocrino da mammario).

Prognosi/Comportamento biologico: Maligno: metastasi linfonodi regionali e polmoni. Prognosi migliore rispetto all'adenocarcinoma apocrino semplice^{A-C}.

Diagnosi differenziali: Adenocarcinoma apocrino complesso e misto della mammella se sede paramammaria.

3.4.2.3 Adenocarcinoma apocrino duttale

Codice ICD-O: 8401/3

Specie: Cane; Gatto (non comune in entrambi).

Razze canine predisposte: Bobtail, Pastore Australiano, Keeshond^C, Coonhound e Norwegian Elkhound^B

Razze feline predisposte: Siamese

Età: 6-13 anni

Localizzazione: Cane arti; Gatto testa arti e addome

Descrittori microscopici*:

1. **Strato doppio di cellule epiteliali**
2. **A volte multistrato**
3. **Pleomorfismo nucleare e cellulare (meno grave che adenocarcinoma apocrino semplice)**
4. **Ipercromasia nucleare**
5. **Aumento attività mitotica**
6. +/- iperplasia papillare nel lume^B
7. Possibili foci di differenziazione squamosa, senza segni di atipia

Riepilogo diagnostico: Generalmente solitari, 2-10 cm (cane), 0,5-3 cm (gatto), +/-alopecia e ulcerazione, soprattutto se scarsamente differenziati.

Strato doppio di cellule epiteliali, a volte multistrato. Pleomorfismo nucleare e cellulare (meno accentuato che adenocarcinoma apocrino semplice). Ipercromasia nucleare, aumento attività mitotica

Prognosi/Comportamento biologico: Localmente invasivo, crescita lenta^C. Invasione dello stroma ma rare metastasi^{A-C}

Diagnosi differenziali: Adenoma apocrino duttulare; Adenoma mammario duttale.

3.4.2.4 Adenocarcinoma ceruminoso

Codice ICD-O: 8420/3

Specie: Cane; Gatto. Nel gatto più comune rispetto all'adenoma^C

Razze canine predisposte: English Bull Terrier, Pastore Belga Malinois, Shih-tzu, Cocker Spaniel^C

Razze feline predisposte: Comune europeo

Età: Cane 5-12 anni (picco:10-12); Gatto 7-13 anni

Localizzazione: Condotto uditivo esterno

Descrittori microscopici*:

1. **Cellule cuboidali con abbondante citoplasma con decapitazione secretoria**
2. **Nuclei ipercromatici e pleomorfi con nucleolo prominente**
3. **Maggiore anisocitosi ed anisocariosi**
4. **Frequenti mitosi**
5. Possibile foci di cellule neoplastiche nello spessore dell'epitelio di rivestimento (acrosiringio)
6. Alcune ghiandole si aprono direttamente sulla superficie (atrichia)
7. stroma fibrovascolare

Riepilogo diagnostico: Cellule cuboidali con abbondante citoplasma con decapitazione secretoria. Nuclei ipercromatici e pleomorfi con nucleolo prominente. Maggiore anisocitosi ed anisocariosi, frequenti mitosi.

Prognosi/Comportamento biologico: Localmente invasivi e raramente distruttivi (cartilagine padiglione). Invasione linfatica comune e frequente metastasi ai linfonodi parotidei.

Diagnosi differenziali: Adenoma ceruminoso: crescita infiltrativa, pleomorfismo, nucleoli prominenti, mitosi.

3.4.2.5 Adenocarcinoma ceruminoso complesso e misto

Codice ICD-O: 8420/3

Specie: Cane; Gatto

Descrittori microscopici*: aspetto simile ad adenocarcinoma apocrino complesso e misto (riferirsi al capitolo corrispondente)

Riepilogo diagnostico: aspetto simile ad adenocarcinoma apocrino complesso e misto (riferirsi al capitolo corrispondente)

Prognosi/Comportamento biologico: Prognosi migliore rispetto al semplice^A. Troppi pochi casi per predire comportamento^C

Diagnosi differenziali: Adenoma ceruminoso: crescita infiltrativa, pleomorfismo, nucleoli prominenti, mitosi.

3.4.2.6 Adenocarcinoma del sacco anale (delle ghiandole apocrine del sacco anale)

Codice ICD-O: 8401/3

Specie: Cane (Comune, predisposizione di femmine e maschi castrati, 42% rischio in più dei maschi interi); Gatto (Non comune, femmine >>> maschi); Visone (femmina, 25% delle femmine lo sviluppa)

Razze canine predisposte: Cocker spaniel inglese, Dandy Dinmont terrier; Pastore tedesco; Spinger spaniel inglese, Keeshound^C

Razze feline predisposte: Siamese

Età: Cane 5-12 anni (picco: 8-12 anni); Gatto 6-17 anni (media: 12)

Localizzazione: Perianale, perineo pelvico

Descrittori microscopici*:

1. **Diversi pattern: solido, tubulare, a rosette (più comuni) a cellule chiare e a cellule ad anello con castone (meno comuni)**
 - a. **Solido: foglietti di cellule neoplastiche supportate da scarso stroma**
 - b. **Tipo a rosette, pseurorosette: cellule arrangiate radialmente attorno a materiale eosinofilo.**
 - c. **Tipo tubulare: tubuli, acini, può formare papille; bleb apicali; può esserci secreto centrale; cellule con abbondante citoplasma eosinofilo e nuclei centrali**
 - d. **A cellule chiare^C: cellule vacuolizzate e nuclei centrali**
 - e. **A cellule ad anello con castone^C: cellule con citoplasma vacuolizzato e nucleo periferico ipercromatico**
2. **Possono esserci pattern misti**
3. **Comune a tutti i pattern: anisocitosi ed anisocariosi minime, mitosi variabili**
4. **Desmoplasia e invasione muscoli comune**
5. **Invasione linfatica possibile (dd. artefatti da retrazione, comuni in questo tipo di neoplasia)**

Riepilogo diagnostico: Masse intradermiche e sottocutanee, esofitiche (50%) o solo

esplorazione rettale (50%), può essere bilaterale, 0.5-10cm diametro

Ulcerazione non comune; nelle lesioni di grandi dimensioni si sviluppa infiltrazione del retto, difficoltà defecazione; ipercalcemia.

Talvolta aspetto cistico.

Nel gatto: compressione e sacco anale ostruito con sviluppo di sacculite. Nei gatti non si sviluppa ipercalcemia.

Diversi *pattern*: solido, tubulare, a cellule chiare, a cellule ad anello con castone. Possono esserci *pattern* misti.

Anisocitosi ed anisocariosi minime, mitosi variabili. Desmoplasia e invasione muscoli comune, invasione linfatica possibile (DD: artefatti da retrazione, comuni in questo tipo di neoplasia).

Tecniche diagnostiche aggiuntive: IHC per CAM5.2^C

Prognosi/Comportamento biologico: Maligno. Metastasi ai linfonodi sacrali, sopralombari e ipogastrico, quindi polmone e milza.

Ipercalcemia ed ipofosfatemia paraneoplastica.

Prognosi peggiore per tumori con modello di crescita solido, infiltrazione periferica moderata o marcata, necrosi e invasione linfovascolare.

Diagnosi differenziali: Adenocarcinoma ghiandole anali; Adenocarcinoma apocrino della cute perianale; Adenoma sacchi anali (raro).

3.4.2.7 Adenocarcinoma delle ghiandole anali

Codice ICD-O: 8401/3

Aspetti simili ad adenocarcinoma delle ghiandole apocrine (derivazione da stesse ghiandole) e delle ghiandole del sacco (riferirsi ai corrispondenti capitoli).

RASSEGNA BIBLIOGRAFICA LESIONI E TUMORI DELLE GHIANDOLE APOCRINE

Pradel J, Berlato D, Dobromylskyj M, Rasotto R. Prognostic significance of histopathology in canine anal sac gland adenocarcinomas: Preliminary results in a retrospective study of 39 cases. *Vet Comp Oncol.* 2018;16(4):518-528. doi:10.1111/vco.12410

Shoieb AM, Hanshaw DM. Anal sac gland carcinoma in 64 cats in the United Kingdom (1995-2007). *Vet Pathol.* 2009;46(4):677-683. doi:10.1354/vp.08-VP-0257-S-FL

Skorupski KA, Alarcón CN, de Lorimier LP, LaDouceur EEB, Rodriguez CO, Rebhun RB. Outcome and clinical, pathological, and immunohistochemical factors associated with prognosis for dogs with early-stage anal sac adenocarcinoma treated with surgery alone: 34 cases (2002-2013). *J Am Vet Med Assoc.* 2018;253(1):84-91.

3.5 TUMORI DELLE GHIANDOLE ECCRINE

Gruppo di lavoro

Barbara Bacci, Chiara Brachelente, Selina Iussich, Gaia Vichi

3.5.1 Tumori benigni delle ghiandole eccrine

3.5.1.1 Adenoma eccrino

Codice ICD-O: 8413/0

Specie: Rari in tutte le specie (eccetto uomo)

Localizzazione: Cane e gatto solo cuscinetto

Descrittori microscopici*:

1. Tubuli e acini
2. Strato singolo
3. Nuclei basali
4. Citoplasmici chiari
5. Scarso pleomorfismo
6. Basso indice mitotico

Riepilogo diagnostico: Tubuli e acini, strato singolo. Nuclei basali. Citoplasmici chiari. Scarso pleomorfismo. Basso indice mitotico.

Prognosi/Comportamento biologico: Benigno (chirurgia curativa).

Diagnosi differenziali: Adenoma ghiandole apocrine.

3.5.2 Tumori maligni delle ghiandole eccrine

3.5.2.1 Adenocarcinoma eccrino

Codice ICD-O: 8413/3

Specie: Rari in tutte le specie (eccetto uomo)

Localizzazione: Cane e gatto solo cuscinetto

Descrittori microscopici*:

1. Tubuli e acini
2. Strati singoli e multipli con stroma collagene
3. Cellule cuboidali/poligonali
4. Citoplasmici abbondanti amfofilici o debolmente eosinofilici^B
5. Nuclei grandi e nucleoli prominenti
6. possibili foci di cheratinizzazione, necrosi centrale e secreto eosinofilo^{B-C}

Riepilogo diagnostico: Tubuli e acini. Strati singoli/multipli con stroma collagene. Cellule

cuboidali/poligonali, citoplasmi chiari, nuclei grandi, nucleoli evidenti.

Prognosi/Comportamento biologico: Maligno. Metastasi linfonodali.

Diagnosi differenziali: *Lung-digit syndrome* cioè metastasi digitali di adenocarcinoma polmonare o di ghiandole apocrine: difficile, richiede conoscenza sede anatomica; Carcinoma annessiale a cellule chiare.

3.6. TUMORI ANNESSIALI NON DIFFERENZIATI

Gruppo di lavoro

Barbara Bacci, Chiara Brachelente, Selina Iussich, Gaia Vichi

3.6.1 Carcinoma annessiale a cellule chiare (Idradenocarcinoma a cellule chiare, Carcinoma delle cellule staminali del follicolo pilifero^C)

Codice ICD-O: 8310/3

Specie: Raro

No predisposizione di sesso, età, razza, sede

Descrittori microscopici*:

1. Lobuli multipli separati da tessuto connettivo mucinoso o fibroso
2. Cellule neoplastiche rotonde/fusiformenti/poligonali
3. Citoplasma chiaro, vacuolizzato (Oil red-O negativo), moderato-abbondante
4. Margini citoplasmatici distinti
5. Nuclei possono fare palizzate alla periferia dei lobuli
6. Nucleoli multipli^C
7. Anisocitosi ed anisocariosi spesso marcate^{A-C}
8. Necrosi centrale e calcificazione distrofica^{A-C}
9. Occasionalmente cellule multinucleate^C
10. Possibile metaplasia condroide^C
11. Possibili cluster di cellule fusiformi (papille dermiche)^{A-C}

Riepilogo diagnostico: Derma profondo e sottocute (“non epidermico”).

Lobuli multipli separati da tessuto connettivo mucinoso o fibroso. Cellule neoplastiche rotonde/fusiformenti/poligonali, citoplasma chiaro, vacuolizzato, abbondante. Nuclei possono fare palizzate alla periferia dei lobuli. Anisocitosi ed anisocariosi spesso marcate.

Tecniche diagnostiche aggiuntive: IHC per CK AE1/AE3, Vimentina, S100 e Melan-A (variabile).

Prognosi/Comportamento biologico: Maligno. Crescita lenta, recidiva possibile, metastasi linfonodi regionali (se alta attività mitotica).

Diagnosi differenziali: Melanoma a cellule balloniformi (immunoistochimica); Adenocarcinoma eccrino.

4. TUMORI ENDOCRINI DELLA CUTE

Gruppo di lavoro

Silvia Ferro, Greta Foiani

4.1 Tumore delle cellule di Merkel

Codice ICD-O: 8247/3

Specie: Poco comuni in cane e gatto

Descrittori microscopici*:

1. **Cellule disposte a tappeto**
2. **Estensione a derma e sottocute, no epidermide e annessi**
3. **Cellule rotonde con citoplasma scarso dai margini non definiti e nuclei da ipercromatici a vescicolari**
4. **Pleomorfismo cellulare e nucleare lieve con poche mitosi**

Riepilogo diagnostico: Neoplasia del derma e sottocute a cellule rotonde poco pleomorfe disposte a tappeto.

Tecniche diagnostiche aggiuntive: IHC per CK20, PGP9.5, cromogranina A, sinaptofisina, negativi a CD3, CD20, CD79, MUM-1, Melan-A, tireoglobulina, calcitonina.

Prognosi/Comportamento biologico: Cane: buona;
Gatto: se attività mitotica elevata può metastatizzare a linfonodo e polmone.

Diagnosi differenziali: Linfoma cutaneo; Plasmocitoma cutaneo; Carcinoma neuroendocrino metastatico.

4.2 Neoplasie addominali ventrali con caratteristiche di tumore della corticale surrenalica (adrenocorticalico)

Codice ICD-O: Mancante

Specie: Furetto (femmine ovariectomizzate)

Età: Giovani

Descrittori microscopici*:

1. **Due popolazioni cellulari:**
 - a. **Isole di cellule poligonali con moderato citoplasma da granulare a finemente vacuolizzato, margini distinti e nucleo rotondo con nucleolo prominente.**
 - b. **Cellule fusate con scarso citoplasma fibrillare, margini indistinti e nucleo da ovalare a fusiforme con nucleoli piccoli**
2. **Conta mitotica delle due popolazioni variabile**

Riepilogo diagnostico: Neoplasia addominale ventrale costituita da due popolazioni con caratteristiche citomorfologiche simili a quelle di un tumore corticale surrenalico.

Tecniche diagnostiche aggiuntive: IHC cellule poligonali: inibina+++ , S100+ , cheratina+ . Cellule fusate: SMA+++ , desmina+++ , GFAP+++ , NSE+

Prognosi/Comportamento biologico: Non nota.

Diagnosi differenziali: Nessuna, specie e localizzazione caratteristiche.

5. TUMORI METASTATICI DELLA CUTE

Gruppo di lavoro

Silvia Ferro

5.1 Adenocarcinoma polmonare metastatico felino (feline lung-digit syndrome)

Codice ICD-O: Riportare il codice ICD-O del tumore primario/6 (metastatico)

Specie: Gatto

Descrittori microscopici*:

1. **Localizzato ai tessuti attorno alla falange distale, può coinvolgere anche l'osso**
2. **Isole solide e strutture ghiandolari**
3. **Possibile presenza di cellule ciliate, mucipare e/o di differenziazione squamosa**
4. Cellule da cubiche a colonnari disposte in monostrato o multistrato
5. Frequente desmoplasia
6. Possibili emboli neoplastici

Riepilogo diagnostico: Popolazione epiteliale infiltrante a disposizione solida o ghiandolare, con elementi ciliati e/o in differenziazione squamosa, con reazione desmoplastica, infiltrante cute, sottocute e talvolta osso attorno alla falange distale.

Tecniche diagnostiche aggiuntive: Citologia (cellule ciliate), PAS (cellule mucipare).

Prognosi/Comportamento biologico: Infausta per rapido sviluppo di metastasi. Colpisce 1 o più falangi distali di 1 o più arti. I sintomi cutanei spesso si manifestano prima di quelli polmonari. L'amputazione delle dita è palliativa.

Diagnosi differenziali: Carcinoma squamoso del letto ungueale in caso di assenza di cellule ciliate, mucipare e di emboli neoplastici, presente invece partenza dall'epitelio del letto ungueale.

5.2 Carcinoma mammario (carcinoma infiammatorio mammario)

Codice ICD-O: Riportare il codice ICD-O del tumore primario/6 (metastatico)

Specie: Cane; Gatto

Descrittori microscopici*:

1. **Carcinoma mammario primario in vasi linfatici dermici ed infiltrante il derma**
2. **Invasione diretta dei linfatici dermici superficiali o metastasi retrograde dai linfonodi inguinali**
3. Localizzato ad inguine, ascelle, arti posteriori
4. Edema ed eritema localizzati gravi con infiammazione secondaria
5. Primario (no massa principale visibile) o secondario (presenza di tumore primario con progressione maligna visibile)

Riepilogo diagnostico: Grave forma invasiva di carcinoma mammario che invade i vasi linfatici dermici ed il derma provocando grave eritema ed edema localizzati ad inguine e/o ascelle e/o arti posteriori.

Prognosi/Comportamento biologico: Infausta, progressione rapida. Spesso metastasi polmonari compresenti al momento della diagnosi.

Diagnosi differenziali: Aspetto clinico supporta la diagnosi. Adenocarcinoma delle ghiandole apocrine con invasione dei linfatici: l'apocrino non invade il tessuto mammario.

5.3 Carcinoma prostatico, carcinoma dell'epitelio di transizione, carcinoma del colon

Codice ICD-O: Riportare il codice ICD-O del tumore primario/6 (metastatico)

Specie: Cane; Gatto

Descrittori microscopici*:

1. **Cellule singole o piccoli aggregati cellulari**
2. **Frequente reazione desmoplastica grave**
3. Inclusioni intracitoplasmatiche (alla citologia), corrispondenti ai corpi di Melamed-Wolinska dell'uomo, suggestivi di origine uroteliale

Riepilogo diagnostico: Cellule singole o in piccoli aggregati infiltranti ed associate a grave desmoplasia reattiva nella cute dell'area inguinale, provenienti da insemminazione cutanea da chirurgia escissionale della lesione primaria o metastatizzanti per via linfatica retrograda.

Tecniche diagnostiche aggiuntive: Citologia (corpi di Melamed-Wolinska).

Prognosi/Comportamento biologico: infausta, maligni.

6/7/8. LESIONI CISTICHE, AMARTOMI E LESIONI NON NEOPLASTICHE

Gruppo di lavoro

Anna Maria Cantoni, Silvia Ferro, Gian Enrico Magi

6. CISTI

DEFINIZIONE DI CISTE: struttura sacculare incapsulata, non neoplastica, all'interno di un tessuto.

Può avere contenuto solido o liquido.

La classificazione si basa sul tipo di epitelio che la costituisce o sulla struttura da cui prende origine.

La maggior parte sono cisti da ritenzione (per accumulo di materiale) degli annessi cutanei, mentre le cisti che originano da difetti dello sviluppo (con ritenzione di residui vestigiali) sono rare.

6.1 Cisti infundibolare (cisti epidermoide, cisti epidermica, cisti da inclusione epidermica)

Codice ICD-O: Mancante

Specie: Tutte

Descrittori microscopici*:

1. **Uniloculare**
2. **Epitelio squamoso cheratinizzato con strato granuloso**
3. **Cheratinizzazione graduale regolare**
4. **Accumulo di cheratina lamellare**
5. Cheratina compatta o lassa
6. Cisti solitarie, o talvolta multiple
7. Piccolo poro possibile
8. Lo strato granuloso può essere prominente

Riepilogo diagnostico: Cisti uniloculare singola o multipla della regione infundibolare del follicolo pilifero, rivestita da epitelio squamoso stratificato, con cheratinizzazione regolare e contenente cheratina lamellare.

Prognosi/Comportamento biologico: Buona. Escissione chirurgica curativa. Flogosi granulomatosa e infezione batterica secondaria in seguito a rottura.

Diagnosi differenziali: Cisti dermoide: contiene peli;
Cisti istmica: assenza granuli cheratoialini (o sporadici), cheratina amorfa, meno lamellare.

6.2 Poro dilatato (Poro dilatato di Winer)

Codice ICD-O: Mancante

Specie: Gatto

Descrittori microscopici*:

1. **Cisti infundibolare molto dilatata**
2. **Epitelio squamoso con rete peg**
3. **Strato granuloso prominente**

4. Cheratina lamellare compatta può fuoriuscire formando un corno cutaneo

Riepilogo diagnostico: Marcata dilatazione della base dell'infundibolo formante una cisti con ampio e grande poro superficiale.

Prognosi/Comportamento biologico: Buona. Escissione chirurgica curativa.

Diagnosi differenziali: Cisti infundibolare: assenza rete peg.

6.3 Cisti istmica (tricolemmale)

Codice ICD-O: Mancante

Specie: Tutte; Rara variante del cane Siberian Husky.

Descrittori microscopici*:

1. **Uniloculare**
2. **Epitelio somiglia alla guaina follicolare esterna del segmento medio dei follicoli in fase di crescita anagena e del segmento medio ed inferiore dei follicoli in fase di iniziale arresto di crescita catagena**
3. **Cheratinociti soprabasali: citoplasma vitreo, con margini definiti**
4. **No strato granuloso o solo occasionali granuli**
5. Cheratina omogenea ed amorfa, poco compatta e poco lamellare

Variante nei Siberian Husky:

1. Profilo esterno corrugato e membrana vitrea prominente, sembrano follicoli a fiamma con punte di cheratina che sembra protrudere dai cheratinociti alla membrana vitrea.
2. Il citoplasma è abbondante, cheratina amorfa ed intensamente eosinofila.

Riepilogo diagnostico: Cisti con epitelio istmico. Rara variante del Siberian Husky, parete con figure a fiamma.

Prognosi/Comportamento biologico: Buona. Escissione chirurgica curativa. Flogosi granulomatosa e infezione batterica secondaria in seguito a rottura.

Diagnosi differenziali: Cisti infundibolare: presenza dello strato dei granuli, cheratina maggiormente lamellare.

6.4 Cisti matricale (cisti pilare)

Codice ICD-O: Mancante

Specie: Cane

Descrittori microscopici*:

1. **Uniloculare**
2. **Cellule basaloidi piccole**
3. **Cheratinizzazione improvvisa dall'epitelio basofilico**
4. **"Ghost cells" (residui di nucleo e citoplasma eosinofilo con area centrale chiara)**

Riepilogo diagnostico: Cisti originante dal segmento inferiore del follicolo in fase di crescita anageno con cheratinizzazione improvvisa e cellule ombra (ghost cells).

Prognosi/Comportamento biologico: Buona. Escissione chirurgica curativa. Flogosi granulomatosa e infezione batterica secondaria in seguito a rottura.

Diagnosi differenziali: Tricoepitelioma variante cistica: una o più cisti con piccole cisti figlie; Pilomatricoma: multilobulato,

6.5 Cisti panfollicolare/ibrida (cisti tricoepiteliomatosa)

Codice ICD-O: Mancante

Specie: Cane

Descrittori microscopici*:

1. **Uniloculare**
2. **Foci alternati di epitelio infundibolare e/o istmico e/o matricale con cheratinizzazione improvvisa (panfollicolare: tutti e 3 i livelli, ibrida: 2 dei 3 livelli)**
3. **Contiene cheratina lamellare o omogenea con cellule ombra**
4. **Occasionale presenza di granuli tricoialini in associazione alle cellule matricali**

Riepilogo diagnostico: Cisti uniloculare con differenziazione verso due (ibrida) o tutti e tre (panfollicolare) i segmenti del follicolo con contenuto cheratinico e cellule ombra.

Prognosi/Comportamento biologico: Buona. Escissione chirurgica curativa. Flogosi granulomatosa e infezione batterica secondaria in seguito a rottura. Può progredire in tricoepitelioma.

Diagnosi differenziali: Tricoepitelioma cistico: uni o multiloculare con piccole cisti figlie.

6.6 Cisti dermoide (seno dermoide)

Codice ICD-O: Mancante

Specie: Cane; Gatto

Età: Giovani.

Descrittori microscopici*:

1. **Strutture tubulari verticali dall'epidermide al derma e al sottocute e talvolta fino alla dura madre**
2. **Cheratina lamellare e peli nel lume**
3. **Parete simile a cute normale con annessi (follicoli, ghiandole sebacee e apocrine)**
4. **Nella linea mediana di animali giovani, collo dorsale nel Rhodesian ridgeback, sommità della testa nel Boxer**
5. Anche aspetti multicistici
6. Ben demarcate dalla cute normale

Riepilogo diagnostico: Cisti con parete rivestita da epidermide con associata presenza di annessi, lume ripieno di cheratina e peli.

Prognosi/Comportamento biologico: Buona. Escissione chirurgica curativa. Recidiva se la escissione non è completa. Flogosi granulomatosa e infezione batterica secondaria in seguito a rottura.

Diagnosi differenziali: Topografia ed età caratteristica per questa lesione.

Cisti infundibolare: assenza di annessi nella parete, assenza di peli nel lume;

Amartoma fibroannessiale: unità pilosebacee disorganizzate non orientate intorno alla struttura cistica;

Tricofolliculoma: numerosi follicoli primari e secondari adesi alla parete.

6.7 Cisti del dotto sebaceo

Codice ICD-O: Mancante

Specie: Tutte

Descrittori microscopici*:

1. **Epitelio squamoso stratificato parietale circondato da ghiandole sebacee anche iperplastiche**
2. **Rivestimento interno corrugato ed eosinofilo**
3. Strato granuloso difficilmente identificabile
4. Contiene cheratina "lassa"

Riepilogo diagnostico: Struttura cistica rivestita da epitelio del dotto sebaceo circondata a ghiandole sebacee.

Prognosi/Comportamento biologico: Buona. Escissione chirurgica curativa. Flogosi granulomatosa e infezione batterica secondaria in seguito a rottura.

Diagnosi differenziali: Cisti infundibolari e istmiche: no ghiandole sebacee;

Cisti matricale: no ghiandole sebacee;

Cisti dermoide: presenza di peli nel lume e di ghiandole sebacee non iperplastiche e di follicoli nella parete.

6.8 Cisti apocrina (cistomatosi apocrina, cisti epitrichiale)

Codice ICD-O: Mancante

Specie: Tutte

Descrittori microscopici*:

1. **Delimitate da un singolo strato di epitelio secretorio apocrino**
2. **Contengono secreto liquido**
3. **1-3 mm**
4. Per la pressione causata dall'accumulo di liquido l'epitelio può diventare piatto
5. Multiple e in più sedi: cistomatosi apocrina
6. Uniloculare

Riepilogo diagnostico: Struttura cistica rivestita da monostrato di epitelio apocrino con contenuto chiaro acellulare.

Prognosi/Comportamento biologico: Escissione chirurgica curativa.

Diagnosi differenziali: Cistoadenoma apocrino: multiloculare e più grande.

6.9 Cisti ceruminosa (iperplasia ceruminosa, cistomatosi ceruminosa)

Codice ICD-O: Mancante

Specie: Più comune nel gatto

Localizzazione: Condotto uditivo esterno.

Descrittori microscopici*:

1. **Condotto uditivo esterno**
2. **1-3 mm di grandezza scure**
3. **Rivestite da monostrato di cellule epiteliali secernenti**
4. **Secreto marrone (cerume)**
5. Talora nel lume: neutrofili, macrofagi
6. Interstizio: plasmacellule e linfociti
7. Cistomatosi: cisti multiple diffuse (presentazione più frequente)

Riepilogo diagnostico: Struttura cistica rivestita da epitelio secretorio apocrino contenente cerume.

Prognosi/Comportamento biologico: Exeresi spesso difficile, quando multiple ablazione dell'orecchio necessaria.

Diagnosi differenziali: Cistoadenoma ceruminoso: lesione nodulare (vs cisti che ci estendono orizzontalmente).

6.10 Cisti broncogena (cisti ciliata)

Codice ICD-O: Mancante

Specie: Più comune nel gatto

Localizzazione: Regione ventrale del collo

Descrittori microscopici*:

1. **Regione ventrale del collo a localizzazione intradermica o sottocutanea**
2. **Rivestita da monostrato di cellule epiteliali cubico-cilindriche ciliate**
3. Rare cellule mucipare

Riepilogo diagnostico: Struttura cistica rivestita da monostrato epiteliale ciliato localizzata a livello della regione ventrale del collo.

Prognosi/Comportamento biologico: Escissione chirurgica curativa.

Diagnosi differenziali: Nessuna.

6.11 Cisti da inclusione epiteliale subungueale

Codice ICD-O: Mancante

Specie: Cane

Localizzazione: Osso della falange distale

Descrittori microscopici*:

1. **Localizzata nell'osso della falange distale**
2. **Rivestita da epitelio squamoso stratificato con cheratinizzazione regolare**
3. **Accumulo di cheratina lamellare nel lume**
4. Lo strato granulare può essere prominente
5. Possibile atrofia da compressione dell'osso circostante

Riepilogo diagnostico: Cisti infundibolare inclusa nell'osso della terza falange.

Prognosi/Comportamento biologico: Escissione chirurgica curativa. Flogosi acuta granulomatosa in seguito a rottura. Possibile zoppia.

Diagnosi differenziali: Nessuna.

7. AMARTOMI

DEFINIZIONE DI AMARTOMA: anomalia di sviluppo circoscritta composta da tessuto maturo disorganizzato proprio della sede di formazione.

Lesione congenita ma spesso identificata tardivamente nel corso della vita.

Gli amartomi non sono di natura neoplastica e spesso hanno una crescita limitata simile ai tessuti circostanti.

7.1 Amartoma epidermico (amartoma lineare epidermico, nevo epidermico verrucoso)

Codice ICD-O: Mancante

Specie: Cane; Cavallo Belga (ereditario).

Localizzazione: Cane arti e tronco.

Descrittori microscopici*:

1. **Repentino passaggio tra cute normale e lesione**
2. **Iperplasia epidermica irregolare papillare**
3. **Acantosi**
4. **Ipercheratosi ipercheratosi ortocheratoticaca laminare**
5. **Ipercheratosi infundibolare moderata**
6. Possibile pigmentazione

Riepilogo diagnostico: Lesioni in genere solitarie a placca, o lineari arti e tronco. Iperplasia epidermica irregolare con ipercheratosi laminare.

Prognosi/Comportamento biologico: Lesione benigna a crescita limitata. Escissione chirurgica curativa.

Diagnosi differenziali: Placca virale pigmentata del cane: ipergranulosi, coilociti, grave acantosi, massiva pigmentazione epidermica e numerosi melanofagi. Macroscopicamente con cheratosi seborroica.

7.2 Amartoma follicolare

Codice ICD-O: Mancante

Specie: Cane

Descrittori microscopici*:

1. **Aggregati di follicoli primari ipertrofici**
2. **I follicoli si estendono in profondità nel pannicolo adiposo**
3. Circondati da ghiandole sebacee da normali a lievemente iperplastiche
4. *Plaque-like*: transizione graduale da follicolo normale a ipertrofico

Riepilogo diagnostico: Focale-nodulare o localmente estesa a placca (fino a tutto l'arto). Aggregati di follicoli primari ipertrofici che si estendono nel pannicolo adiposo.

Prognosi/Comportamento biologico: Lesione benigna a crescita limitata in genere singola. Escissione chirurgica curativa.

Diagnosi differenziali: Nessuna.

7.3 Amartoma sebaceo

Codice ICD-O: Mancante

Specie: Cane

Descrittori microscopici*:

1. **Numerosi lobuli di ghiandole sebacee iperplastiche mature**
2. **Dotti sebacei dilatati**
3. **Lobuli circondati da (densi) fasci di collagene dermico**
4. Possibile associazione con pochi follicoli piliferi normali o ipoplasici

Riepilogo diagnostico: Ghiandole sebacee iperplastiche incluse in abbondante collagene dermico.

Prognosi/Comportamento biologico: Lesione benigna a crescita limitata in genere singola. Escissione chirurgica curativa.

Diagnosi differenziali: Amartoma fibroannessiale: prevalente proliferazione di unità follicolosebacee, apocrine e dello stroma;

Adenoma sebaceo: lobuli con numerose cellule basaloidi di riserva, assenza di collagene tra i lobuli;

Iperplasia sebacea nodulare: ghiandole sebacee con regolare orientamento, organizzate intorno ad un dotto dilatato. Assenza collagene dermico.

7.4 Amartoma apocrino

Codice ICD-O: Mancante

Specie: Cane; Gatto

Descrittori microscopici*:

1. **Numerose ghiandole apocrine mature spesso dilatate**
2. **Localizzate nel derma e/o pannicolo adiposo**
3. Epidermide può essere iperplastica

Riepilogo diagnostico: Lesione focale costituita da numerose ghiandole apocrine mature spesso dilatate.

Prognosi/Comportamento biologico: Lesione benigna in genere singola. Escissione chirurgica curativa.

Diagnosi differenziali: Cisti apocrina: più grande e singola;
Cistomatosi apocrina: cisti apocrine multifocali.

7.5 Amartoma fibroannessiale (nevo annessiale, displasia fibroannessiale, displasia annessiale focale, amartoma follicolosebaceo)

Codice ICD-O: Mancante

Specie: Cane; Gatto

Descrittori microscopici*:

1. **Numerose unità follicolosebacee disorganizzate e casualmente disposte**
2. **Abbondante stroma fibroso (fibro-adiposo) compatto nettamente separato dal derma circostante**
3. Possibile connessione con l'epidermide iperplastica e/o ulcerata
4. Possibile presenza di ghiandole apocrine
5. Frequente flogosi secondaria purulenta o piogranulomatosa

Riepilogo diagnostico: Lesione focale costituita da unità follicolosebacee disorganizzate e occasionali ghiandole apocrine con abbondante stroma fibroso.

Prognosi/Comportamento biologico: Lesione benigna in genere singola. Escissione chirurgica curativa.

Diagnosi differenziali: Amartoma follicolare: prevalenza di follicoli piliferi;
Amartoma sebaceo: prevalenza di ghiandole sebacee.

8. LESIONI SIMIL TUMORALI

8.1 Cheratoma dei cuscinetti plantari

Codice ICD-O: Mancante

Specie: Cane

Razze predisposte: Solo Greyhound da corsa

Descrittori microscopici*:

1. **Cuscinetti plantari**
2. **Cono ispessito esofitico di ipercheratosi orto/paracheratotica sproporzionata**
3. **Strato spongioso ispessito con ampia rete pegs**
4. Possibili aree di proliferazione endofitica con epidermide che si addentra in una depressione del derma poco profonda

Riepilogo diagnostico: Lesione circolare ispessita caratterizzata da uno spesso cono di cheratina

rilevato sulla superficie dei cuscinetti plantari, di probabile origine traumatica.

Tecniche diagnostiche aggiuntive: Clinica (localizzazione e razza), nei casi dubbi
Immunoistochimica per papillomavirus: IHC- per PV

Prognosi/Comportamento biologico: Possono progredire o recidivare e/o sviluppare nuove lesioni dopo escissione chirurgica e può essere dolorosa, diminuendo la qualità di vita dell'animale.
Può infiammarsi.

Diagnosi differenziali: Lesione tipica del Greyhound da corsa
Papilloma virale: ipercheratosi ortocheratotica proporzionata all'iperplasia epidermica, lesioni citopatiche virali, IHC+ per PV.

8.2 Comedoni da compressione (callo)

Codice ICD-O: Mancante

Specie: Cane

Razze predisposte: Razze di taglia grande e gigante.

Localizzazione: Aree cutanee di pressione.

Descrittori microscopici*:

1. **Cisti dermiche multiple semplici contenenti cheratina rivestite da epitelio squamoso stratificato**
2. **Epidermide iperplastica con ipercheratosi ortocheratotica e compatta**
3. Possibili residui di follicoli piliferi e di ghiandole sebacee nella parete delle cisti
4. Possibile infiammazione granulomatosa secondaria a rottura delle cisti

Riepilogo diagnostico: Lesione a placca con ispessimento della superficie epidermica che ricopre follicoli cistici contenenti abbondante cheratina.
Lesioni da compressione o sfregamento cronico sopra le estremità ossee (gomito e sterno).

Prognosi/Comportamento biologico: Buona se non complicata da infezioni secondarie. Evitare ricovero su superfici eccessivamente dure.

Diagnosi differenziali: La lesione a placca, la localizzazione e la razza supportano la diagnosi di comedoni.

Granuloma da leccamento: infiammazione plasmacellulare tipica, assenza di cisti infundibolari multiple;

Cisti infundibolare e cisti dermoide: insorgenza in assenza di compressione, in genere solitarie.

8.3 Corno cutaneo

Codice ICD-O: Mancante

Specie: Gatto; Altri mammiferi domestici

Descrittori microscopici*:

1. **Colonne ben demarcate di ipercheratosi ortocheratolica o compatta**
2. **Iperplasia epidermica lieve/moderata**

Riepilogo diagnostico: Massa colonnare esofitica rivestita da cheratina.

Il termine descrive due condizioni:

- 1) Massa esofitica colonnare (conica) ricoperta di cheratina compatta e densa.
- 2) Patologia specifica del gatto: corni cutanei dei cuscinetti plantari: lesioni multiple simili ad un corno cutaneo a livello dei cuscinetti plantari.

Sono considerate lesioni idiopatiche (non associate a FeLV)

Prognosi/Comportamento biologico: Spesso recidiva dopo escissione chirurgica.

Possibile infiammazione secondaria per fessurazioni delle lesioni più ampie.

Diagnosi differenziali: L'esame clinico e istopatologico supportano la diagnosi.

Non confondere corno cutaneo con lesioni simili ma secondarie a papillomavirus, carcinoma bowenoide in situ o cheratosi attinica.

8.4 Discheratoma verrucoso

Codice ICD-O: Mancante

Specie: Cane

Età: Anziano

Descrittori microscopici*:

1. **Massa ben delimitata a forma di coppa**
2. **Singola invaginazione simile a follicolo molto dilatato**
3. **Può avere apertura sulla superficie**
4. **Parete epiteliale ispessita con rete pegs che si estende al derma circostante**
5. L'epitelio mostra discheratosi e acantolisi con spine (plug) di cheratina che riempiono la cavità centrale.
6. Cheratinociti della parte superficiale con prevalente differenziazione squamosa
7. Cheratinociti della parte profonda con prevalente differenziazione basaloide
8. Fessurazioni soprabasali nell'epitelio che riveste lo spazio cavitario
9. Aumento della cellularità nel derma circostante

Riepilogo diagnostico: Massa costituita da una singola invaginazione a forma di coppa massivamente dilatata, o da una struttura cistica con marcata rete pegs, discheratosi, accumulo di cheratina e cellule acantolitiche.

Rara lesione benigna singola del cane.

Tecniche diagnostiche aggiuntive: nei casi dubbi IHC per papillomavirus.

Prognosi/Comportamento biologico: Escissione chirurgica curativa.

La scarsa casistica non permette di prevedere il comportamento biologico della lesione (es: proliferazione di altre lesioni simili).

Diagnosi differenziali: L'esame clinico e istopatologico sono indicativi di questa lesione.

In assenza di poro la Cisti infundibolare: epitelio simile ad infundibolo;

Papilloma invertito: effetti citopatici, ipergranulosi, no discheratosi;

SCC originante da una cisti infundibolare: atipia cellulare ed infiltrazione.

8.5 Iperplasia sebacea (iperplasia sebacea nodulare senile)

Codice ICD-O: Mancante

Specie: Tutte; Comune nel cane

Età: Anziano

Descrittori microscopici*:

1. **Focale proliferazione di lobuli ghiandolari aumentati di volume e numero**
2. **Assenza di modificazioni architetture (normale orientamento e dotto lobulare centrale)**
3. **Assenza di proliferazione delle cellule basali di riserva**
4. **Normale orientamento dei dotti lobulari che si riversano in un singolo infundibolo follicolare**
5. I dotti squamosi possono essere prominenti
6. Possibile infiammazione secondaria nel derma

Riepilogo diagnostico: Piccola massa multi lobulata ad aspetto verrucoso, in rilievo sulla superficie cutanea, caratterizzata da un aumento di numero e volume di strutture ghiandolari sebacee ben differenziate.

Prognosi/Comportamento biologico: Frequentemente, sviluppo di lesioni iperplastiche nodulari multiple.

Diagnosi differenziali: L'iperplasia sebacea generalizzata: (entità separata) non si manifesta con lesioni nodulari; è una lesione frequente nel Border terrier con alterazioni a carico del mantello pilifero;

Adenoma sebaceo: aumento del numero di cellule basali di riserva, assenza della normale architettura, no drenaggio dei lobuli in dotto singolo centrale;

Amartoma sebaceo: ghiandole sebacee iperplastiche incluse in abbondante collagene dermico.

8.6 Polipo fibroepiteliale (cutaneous tag, skin tag, acrochordon)

Codice ICD-O: Mancante

Specie: Tutte

Descrittori microscopici*:

1. **Lesione polipoide esofitica**
2. **Stroma fibroso abbondante con eventuali scarse strutture annessiali**
3. **Iperplasia epidermica lieve/moderata**

4. Ipercheratosi ortocheratotica e compatta

Riepilogo diagnostico: Lesioni esofitiche singole o multiple, filiformi, con un'asse stromale fibroso, lungo e flessibile, rivestito da epidermide lievemente iperplastiche.

Prognosi/Comportamento biologico: Escissione chirurgica curativa.

Diagnosi differenziali: Papilloma squamoso: minor quantità di tessuto fibroso e proliferazione epidermica papillare;

Fibropapilloma: bovino, marcata iperplasia stromale ed epidermica con rete pegs e lesioni citopatiche virali.

8.7 Nodulo fibroprurítico

Codice ICD-O: Mancante

Specie: Tutte; Più comune nel cane

Descrittori microscopici*:

1. **Noduli rilevati**
2. **Fibrosi dermica**
3. **Epidermide marcatamente iperplastica con ipercheratosi ortocheratotica compatta (possibile aspetto papillomatoso)**
4. **Spesso assenza di annessi cutanei**
5. **Possibile iperpigmentazione**
6. **Dermatite perivasale (da ipersensibilità) nel derma adiacente**

Riepilogo diagnostico: Lesioni nodulari pigmentate, rilevate, multiple, secondarie a dermatite da ipersensibilità (generalmente) al morso della pulce, localizzate nella regione dorso lombare con marcata iperplasia epidermica e fibrosi dermica.

Traumatismo da eccessivo leccamento.

Prognosi/Comportamento biologico: Buona con prevenzione dell'autotraumatismo.

Diagnosi differenziali: I rilievi istopatologici sono indicativi di questa lesione.

Papilloma squamoso o virale se l'iperplasia epiteliale è marcata con formazione di proliferazioni epidermiche ramificate: minor quantità di tessuto connettivo, no spesso strato di ipercheratosi ortocheratotica compatta.

8.8 Granuloma acrale da leccamento

Codice ICD-O: Mancante

Specie: Cane

Descrittori microscopici*:

1. **Nodulo fibroprurítico (Iperplasia epidermica con marcata iperipercheratosi ortocheratotica, fibrosi del derma)**
2. **Follicoli piliferi allungati**
3. **Ghiandole apocrine dilatate**
4. **Infiammazione linfoplasmacellulare**
5. **perighiandolare**
6. **possibile aspetto papillare**

Riepilogo diagnostico: Variante del nodulo fibroprurítico, tipica del cane, spesso localizzata sulla faccia anteriore del carpo/metacarpo o regione laterale del metatarso caratterizzata da follicoli allungati, ghiandole dilatate e flogosi linfoplasmacellulare perighiandolare.

Prognosi/Comportamento biologico: Prevenzione dell'autotraumatismo cronico.

Diagnosi differenziali: La presenza di una lesione ipercheratosi ortocheratotica con fibrosi del derma localizzata alle estremità del corpo supporta la diagnosi.

Papilloma squamoso o virale: minor quantità di tessuto connettivo, minor ipercheratosi ortocheratotica compatta e presenza di effetti citopatici virali.

8.9 Iperplasia delle ghiandole epatoidi (o circumanali o perianali)

Codice ICD-O: Mancante

Specie: Cane

Descrittori microscopici*:

1. **Proliferazione (Iperplasia) di numerosi lobuli ghiandolari con cellule ben differenziate e orientate attorno ad un dotto centrale**

Riepilogo diagnostico: Aumento di numero e dimensioni delle ghiandole epatoidi con aspetto anche nodulare in regione perineale o in altre sedi (coda, prepuzio, ecc.).

Spesso le ghiandole iperplastiche sono disposte alla periferia di lesioni neoplastiche.

Prognosi/Comportamento biologico: Buona con escissione chirurgica della lesione nodulare e castrazione nel maschio (le ghiandole epatoidi sono responsive agli androgeni).

Diagnosi differenziali: Adenoma delle ghiandole epatoidi no normale architettura ed orientamento attorno a dotto centrale; inoltre mostra più frequentemente ulcerazione e necrosi.

8.10 Cheratosi seborroica

Codice ICD-O: Mancante

Specie: Cane

Descrittori microscopici*:

1. Esofitica o endofitica
2. Repentino passaggio da epidermide normale a iperplastica e papillare
3. Ipercheratosi ortocheratotica lamellare
4. Assenza dello strato granuloso
5. Piccole cellule basaloidei disposte in lamine o cordoni, in cui spesso si evidenziano granuli di melanina
6. Piccole cisti cornee simili ad osti follicolari
7. Poche mitosi

Riepilogo diagnostico: Lesione rilevata, a placca esofitica o endofitica, variamente pigmentata, solitaria o multipla.

Prognosi/Comportamento biologico: Escissione chirurgica curativa.

Diagnosi differenziali: Placca virale pigmentata: ipergranulosa e coilociti, PCR positiva per papilloma virus canino.

RASSEGNA BIBLIOGRAFICA CISTI, AMARTOMI E LESIONI SIMIL-TUMORALI

Falk E, Lange CE, Jennings S, Ferrer L. Two cutaneous horns associated with canine papillomavirus type 1 infection in a pit bull dog. *Vet Dermatol.* 2017;28(4):420-421. doi:10.1111/vde.12439

Ferreira AA, Friesen R, Oliveira JK, et al. Acrochordonous plaque in a Doberman Pinscher dog. *Open Vet J.* 2019;9(2):106-108. doi:10.4314/ovj.v9i2.2

Loures, Fabrícia Hallack, Conceição, Lissandro Gonçalves and Acha, Lívia Maria Rosa Fibroadnexal hamartoma in the dog: retrospective epidemiological and histopathological study of 102 cases. *Ciência Rural [online].* 2019, v. 49, n. 9 doi:10.1590/0103-8478cr20190129

D. TABELLA ASEGNAZIONE CODICI

1. LESIONI E TUMORI DELL'EPIDERMIDE CON DIFFERENZIAMENTO SQUAMOSO

Entità CL DAVIS	Codice ICD-O
1.1 LESIONI IPERPLASTICHE E PRENEOPLASTICHE DELL'EPIDERMIDE	
1.1.1 Papilloma virale	Mancante*
1.1.2 Papilloma invertito	Mancante*
1.1.3 Fibropapilloma	Mancante*
1.1.4 Placche virali pigmentate del cane	Mancante*
1.1.5 Placche virali pigmentate del gatto	Mancante*
1.1.6 Placche aurali del cavallo	Mancante*
1.1.7 Cheratosi attinica	8070/0 o M-72850 (SNOMED)
1.1.8 Carcinoma in situ Bowenoide (BISC)	8081/2

1.2 NEOPLASIE BENIGNE DELL'EPIDERMIDE	
1.2.1. Papilloma squamoso	8052/0

1.3 NEOPLASIE MALIGNI DELL'EPIDERMIDE	
1.3.1.a Carcinoma squamoso forma convenzionale	8070/3
1.3.1.b Carcinoma squamoso forma acantolitica	8075/3
1.3.1.c Carcinoma squamoso forma fusata	8074/3
1.3.1.d Carcinoma squamoso forma verrucosa	8051/3
1.3.1.e Carcinoma squamoso variante papillare	8052/3
1.3.1.f Carcinoma squamoso variante cellule chiare	8084/3
1.3.2 Carcinoma basosquamoso	8094/3

* Nella classificazione dei tumori cutanei utilizzata come testo di riferimento per la stesura delle linee guida, queste entità vengono ricondotte al gruppo delle lesioni iperplastiche e pre-neoplastiche. Per tale motivo non è previsto alcun codice ICD-O. Allo stesso modo in medicina umana, lesioni simili, appartenenti al gruppo delle verruche, non prevedono alcuna codifica.

2. TUMORI DELL'EPIDERMIDE SENZA DIFFERENZIAMENTO SQUAMOSA

Entità CL DAVIS	Codice ICD-O
2.1 TUMORI EPITELIALI BENIGNI SENZA DIFFERENZIAMENTO SQUAMOSA O ANNESSIALE	
2.1.1. Tumore a cellule basali	8090/1

2.2 TUMORI EPITELIALI MALIGNI SENZA DIFFERENZIAMENTO SQUAMOSA O ANNESSIALE	
2.2.1 Carcinoma a cellule basali	8090/3
2.2.1.a Carcinoma a cellule basali variante solida	8097/3
2.2.1.b Carcinoma a cellule basali variante cellule chiare	8090/3

3. TUMORI ANNESSIALI

3.1 TUMORI DI ORIGINE FOLLICOLARE

Entità CL DAVIS	Codice ICD-O
3.1.1 TUMORI FOLLICOLARI BENIGNI	
3.1.1.1 Acanthoma infundibolare cheratinizzante	8071/0 o M-A1100 (SNOMED)
3.1.1.2.1 Tricolemmoma Istmale	8102/0
3.1.1.2.2 Tricolemmoma Inferiore	8102/0
3.1.1.3 Tricoblastoma	8100/0
3.1.1.4 Tricofolliculoma	8101/0
3.1.1.5 Tricoepitelioma	8100/0
3.1.1.6 Pilomatricoma	8110/0

3.1.2 TUMORI FOLLICOLARI MALIGNI	
3.1.2.1 Tricoepitelioma maligno (Carcinoma matricale)	8100/3
3.1.2.2 Pilomatricoma maligno (Carcinoma pilomatricale)	8110/3

3.2 TUMORI DEL LETTO UNGUEALE

Entità CL DAVIS	Codice ICD-O
3.2.1 TUMORI BENIGNI DEL LETTO UNGUEALE	
3.2.1.1 Papilloma squamoso invertito	8053/0
3.2.1.2 Cheratoacantoma subungueale	8071/0 o M-A1100 (SNOMED)

3.2.2 TUMORI MALIGNI DEL LETTO UNGUEALE	
3.2.2.1 Carcinoma squamoso del letto ungueale	8070/3
3.2.2.2. Carcinoma basale del letto ungueale	8090/3

3.3 TUMORI DELLE GHIANDOLE SEBACEE E SEBACEE MODIFICATE

Entità CL DAVIS	Codice ICD-O
3.3.1 TUMORI BENIGNI DELLE GHIANDOLE SEBACEE E SEBACEE MODIFICATE	
3.3.1.1 Adenoma sebaceo	8410/0
3.3.1.2 Adenoma duttale sebaceo o adenoma sebaceo composto	8410/0
3.3.1.3 Adenoma delle ghiandole di Meibomio	8410/0
3.3.1.4 Adenoma duttale di Meibomio	8410/0
3.3.1.5 Adenoma delle ghiandole epatoidi	8410/0

3.3.2 TUMORI MALIGNI DELLE GHIANDOLE SEBACEE E SEBACEE MODIFICATE	
3.3.2.1 Eptelioma sebaceo	8410/0
3.3.2.2 Carcinoma sebaceo	8410/3
3.3.2.3 Eptelioma ghiandole Meibomio	8410/0
3.3.2.4 Carcinoma ghiandole Meibomio	8410/3
3.3.2.5 Eptelioma ghiandole epatoidi	8410/0
3.3.2.6 Adenocarcinoma ghiandole epatoidi	8410/3

3.4 TUMORI DELLE GHIANDOLE APOCRINE ED APOCRINE MODIFICATE

Entità CL DAVIS	Codice ICD-O
-----------------	--------------

3.4.1 TUMORI BENIGNI DELLE GHIANDOLE APOCRINE ED APOCRINE MODIFICATE	
3.4.1.1 Adenoma apocrino	8401/0
3.4.1.2 Adenoma apocrino misto e complesso	8401/0
3.4.1.3 Adenoma duttale apocrino	8401/0
3.4.1.4 Adenoma ceruminoso	8420/0
3.4.1.5 Adenoma ceruminoso complesso e misto	8420/0
3.4.1.6 Adenoma delle ghiandole apocrine del sacco anale	8401/0
3.4.1.7 Adenoma delle ghiandole anali	8401/0

3.4.2 TUMORI MALIGNI DELLE GHIANDOLE APOCRINE ED APOCRINE MODIFICATE	
3.4.2.1 Adenocarcinoma apocrino	8401/3
3.4.2.2 Adenocarcinoma apocrino complesso e misto	8401/3
3.4.2.3 Adenocarcinoma apocrino duttale	8401/3
3.4.2.4 Adenocarcinoma ceruminoso	8420/3
3.4.2.5 Adenocarcinoma ceruminoso complesso e misto	8420/3
3.4.2.6 Adenocarcinoma del sacco anale (delle ghiandole apocrine del sacco anale)	8401/3
3.4.2.7 Adenocarcinoma delle ghiandole anali	8401/3

3.5 TUMORI DELLE GHIANDOLE ECCRINE

Entità CL DAVIS	Codice ICD-O
3.5.1 TUMORI BENIGNI DELLE GHIANDOLE ECCRINE	
3.5.1.1 Adenoma eccrino	8413/0

3.5.2 TUMORI MALIGNI DELLE GHIANDOLE ECCRINE	
3.5.2.1 Adenocarcinoma eccrino	8413/3

3.6 TUMORI ANNESSIALI NON DIFFERENZIATI

Entità CL DAVIS	Codice ICD-O
3.6.1 Carcinoma annessiale a cellule chiare (sin. Idradenocarcinoma a cellule chiare, carcinoma delle cellule follicolari staminali)	8310/3

4. TUMORI ENDOCRINI DELLA CUTE

Entità CL DAVIS	Codice ICD-O
4.1 Tumore delle cellule di Merkel	8247/3
4.2 Neoplasie addominali ventrali con caratteristiche di tumore adrenocorticalico	Mancante

5. TUMORI METASTATICI ALLA CUTE

Entità CL DAVIS	Codice ICD-O
5.1 adenocarcinoma polmonare metastatico felino (feline lung-digit syndrome)	§
5.2 carcinoma mammario (carcinoma infiammatorio mammario)	§
5.3 carcinoma prostatico, carcinoma dell'epitelio di transizione, carcinoma del colon	§

[§] Riportare il codice ICD-O del tumore primario/6 (metastatico)

6. CISTI

Entità CL DAVIS	Codice ICD-O
6.1 Cisti infundibolare (cisti epidermoide, cisti epidermica, cisti da inclusione epidermica)	Mancante
6.2 Poro dilatato (Poro dilatato di Winer)	Mancante
6.3 Cisti istmica (tricolemmale)	Mancante
6.4 Cisti matricale (cisti pilare)	Mancante
6.5 Cisti panfollicolare/ibrida (cisti tricoepiteliomatosa)	Mancante
6.6 Cisti dermoide (seno dermoide)	Mancante
6.7 Cisti del dotto sebaceo	Mancante
6.8 Cisti apocrina (cistomatosi apocrina, cisti epitrichiale)	Mancante
6.9 Cisti ceruminosa (iperplasia ceruminosa, cistomatosi ceruminosa)	Mancante
6.10 Cisti broncogena (cisti ciliata)	Mancante
6.11 Cisti da inclusione epiteliale subungueale	Mancante

7. AMARTOMI

Entità CL DAVIS	Codice ICD-O
7.1 Amartoma epidermico (amartoma lineare epidermico, nevo epidermico verrucoso)	Mancante
7.2 Amartoma follicolare	Mancante
7.3 Amartoma sebaceo	Mancante
7.4 Amartoma apocrino	Mancante
7.5 Amartoma fibroannessiale (nevo annessiale, displasia fibroannessiale, displasia annessiale focale, amartoma follicolosebaceo)	Mancante

8. LESIONI SIMIL TUMORALI

Entità CL DAVIS	Codice ICD-O
8.1 Cheratoma dei cuscinetti plantari	Mancante
8.2 Comedoni da compressione (callo)	Mancante
8.3 Corno cutaneo	Mancante
8.4 Discheratoma Verrucoso	Mancante
8.5 Iperplasia sebacea (iperplasia sebacea nodulare senile)	Mancante
8.6 Polipo fibroepiteliale (cutaneous tag, skin tag, acrochordon)	Mancante
8.7 Nodulo fibroprurritico	Mancante
8.8 Granuloma acrale da leccamento	Mancante
8.9 Iperplasia delle ghiandole epatoidi (o circumanali o perianali)	Mancante
8.10 Cheratosi seborroica	Mancante